TRATAMENTO CONSERVADOR DO TUMOR DO PÉNIS

Sociedade Portuguesa de Andrologia

Lisboa 2013

Francisco E. Martins
Serviço de Urologia, CHLN

INTRODUÇÃO

TUMOR RARO!

- **Europa e EUA: < 1: 100.000 (0,4% - 0,6%)**
- **Ásia , América do Sul e África: 19: 100.000**
- **Brasil (Nordeste): 50: 100.000**

  (1 amputação/13,5 dias)
- **Causas de diferente distribuição mundial:**
- **Idade**
- **Circuncisão / Fimose**
- **Higiene**
- **Tabagismo**

HISTOPATOLOGIA

- Tumores Primários: 90%
- Carcinoma Espinocelular: 95%
- Envolvimento distal: glande, prepúcio, ou ambos:

  > 78%!!

TRATAMENTO

- RX/ TUMOR PÉNIS INVASIVO:
  - Estacionário !!!
- TRADICIONALMENTE:
  - Amputação cirúrgica ou XRT radical
- "GOLD STANDARD" ONCOLÓGICO:
  - Amputação cirúrgica (todos estádios!)

PORQUÊ TRATAMENTO CONSERVADOR DO TUMOR DO PÉNIS?

- Devastador impacto anatómico, funcional e psicológico da amputação total mutilante
- Desenvolvimento recente de novas técnicas:
  - Menos disfigurantes/mutilantes
  - Com menor impacto negativo funcional e cosmético
  - Sem sacrifício da radicalidade oncológica
- Maioria das recorrências (80%) são resgatáveis cirurgicamente
- Mortalidade global comparável à da amputação primária!!

OBJECTIVOS DA PRESERVAÇÃO ÓRGÃO

- MANTER SENSIBILIDADE PENIANA/GLANDE
- MAXIMIZAR COMPRIMENTO DA HASTE PENIANA
- SEM COMPROMISSO DA RADICALIDADE ONCOLÓGICA PELOS RESULTADOS COSMÉTICOS E FUNCIONAIS

INDICAÇÕES PARA PRESERVAÇÃO ÓRGÃO

- HISTOLOGIA FAVORÁVEL/BAIXO RISCO:
  - Estádios Tis, Ta, T1/Graus 1 e 2
  - Estádios T2, alguns T3 e recidivas pós-XRT

- TRADICIONALMENTE:
  - Amputação cirúrgica ou XRT radical
  - Margem cirúrgica = 2 cm
  - Actualmente, MC < 10 mm associada a excelente controlo oncológico!

OPÇÕES TERAPÊUTICAS NO TUMOR DO PÉNIS

Organ-preserving therapeutic strategies for penile carcinoma.

A nonsurgical				
(1) Topical treatments	5-Fluoroacil solution			
	Imiquimol cream			
(2) Radiotherapy	Plesiotherapy			
	Interstitial brachytherapy			
	External beam radiotherapy			
(3) Cryosurgery				
(4) Chemotherapy				
(5) Immunotherapy				
B Surgical				
(1) Laser ablation or excision	CO_2			
	Nd:YAG			
	KTP			
(2) Mohs micrographic surgery				
(3) Conservative surgery	Circumcision			
	Glans-preserving techniques	Partial glansectomy	with primary closure	
			with graft reconstruction of the glans	Split-thickness skin grafts
				Full-thickness skin grafts
				Buccal mucosa
	Glans-removing techniques	Total Glansectomy	with split-thickness skin grafts	
			with distal corporectomy and reconstruction	

Martins et al. (2081)

RETALHO CUTÂNEO PREPUCIAL TIPO "FULL-THICKNESS" – TÉCNICA DE UBRIG

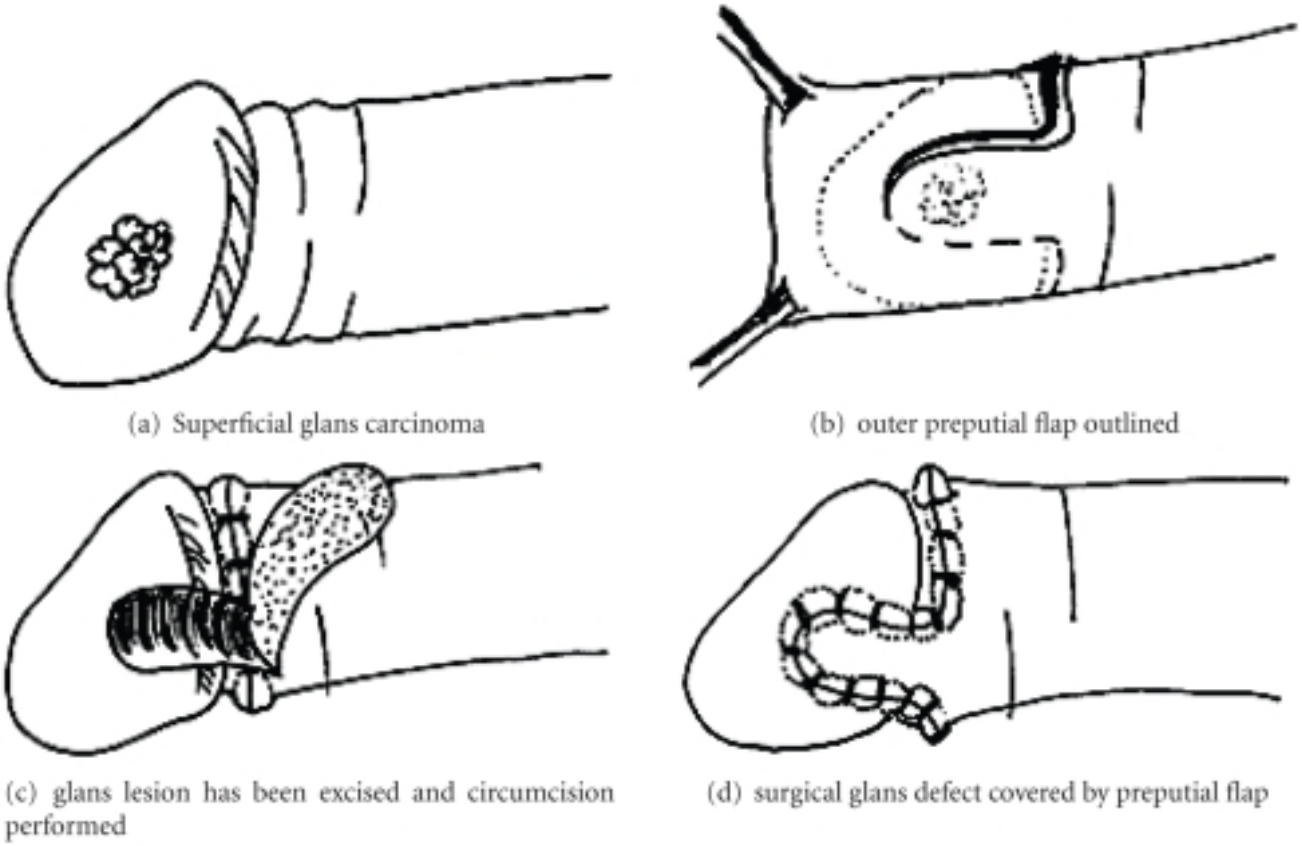

(a) Superficial glans carcinoma

(b) outer preputial flap outlined

(c) glans lesion has been excised and circumcision performed

(d) surgical glans defect covered by preputial flap

Ubrig et al. (2001)

“RESURFACING” TOTAL DA GLANDE COM ENXERTO CUTÂNEO TIPO “SPLIT-THICHKNESS”

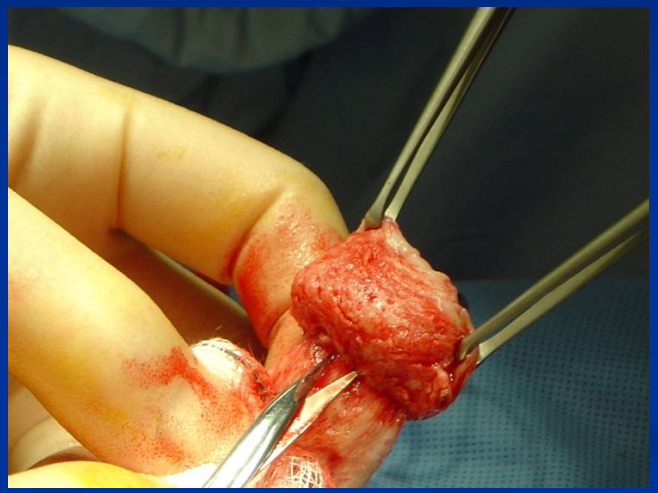

Hegarty et al. (2008)

“RESURFACING” TOTAL DA GLANDE COM ENXERTO CUTÂNEO TIPO “SPLIT-THICHKNESS”

Hegarty et al. (2008)

CIRCUNCISÃO RADICAL E ENXERTO CUTÂNEO TIPO "FULL-THICKNESS

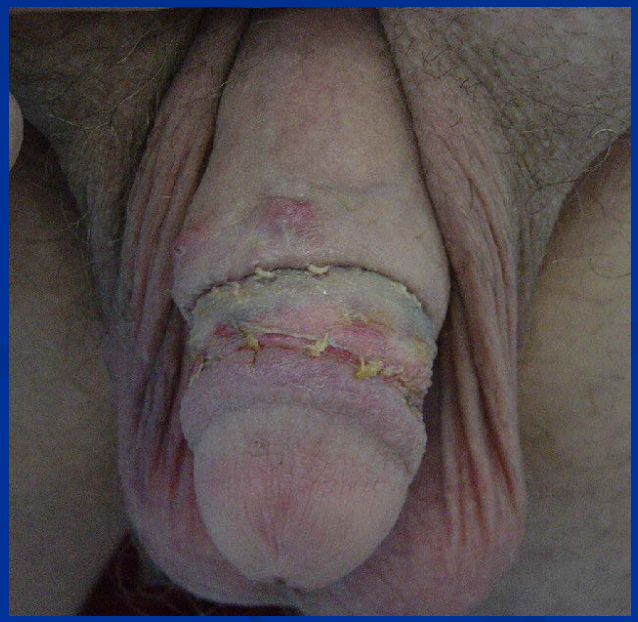

Hegarty et al. (2008)

TUMOR DO PÉNIS/GLANDE (T1), LICHEN SCLEROSUS E APERTO DO MEATO E FOSSETA NAVICULAR

GLANDECTOMIA PARCIAL

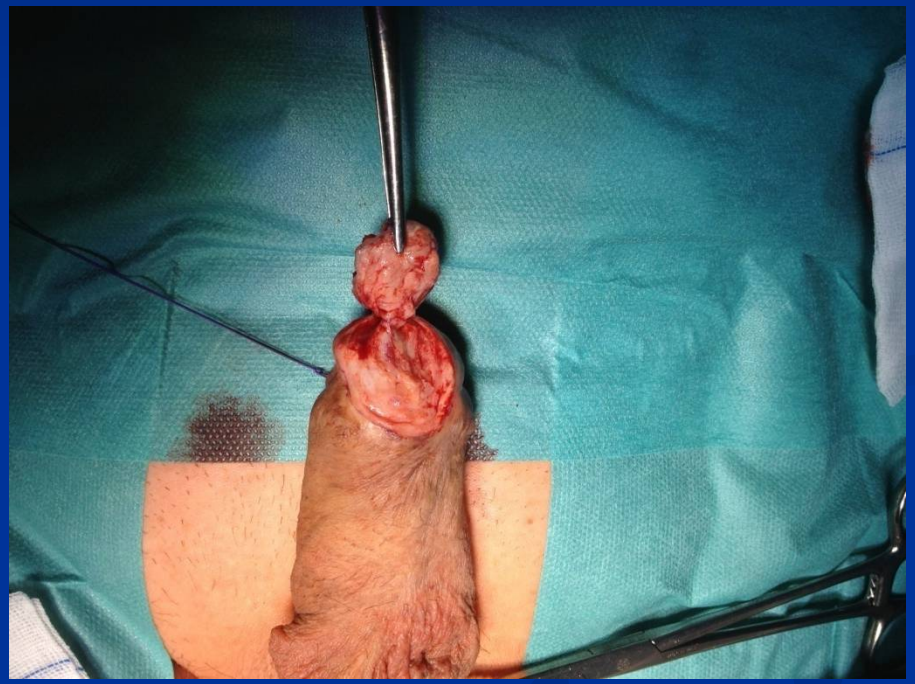

RECONSTRUÇÃO DA GLANDE COM AVANÇO DE RETALHO PREPUCIAL E 1º T DE OP. BRACKA

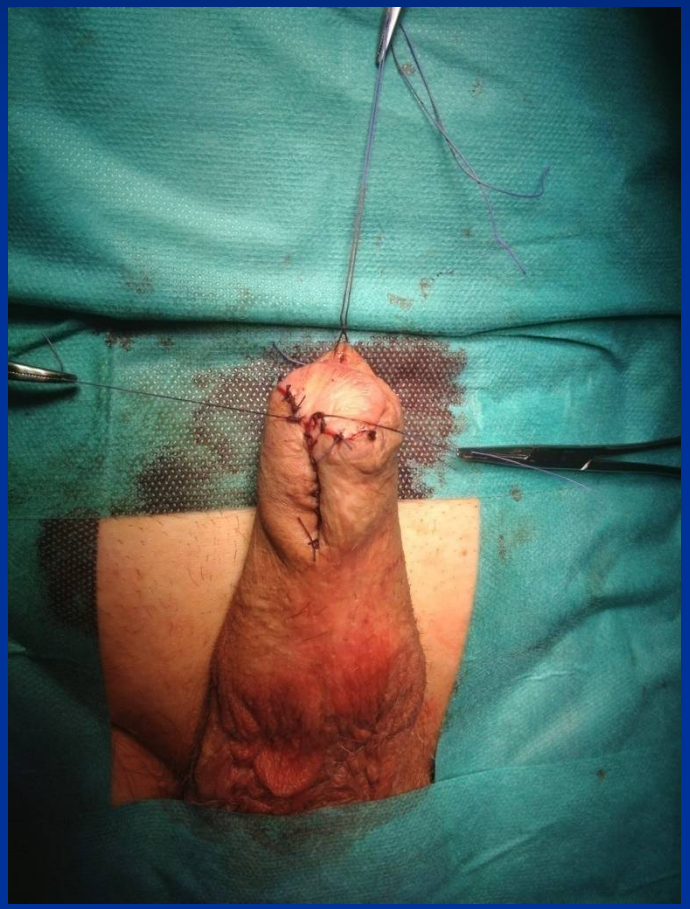

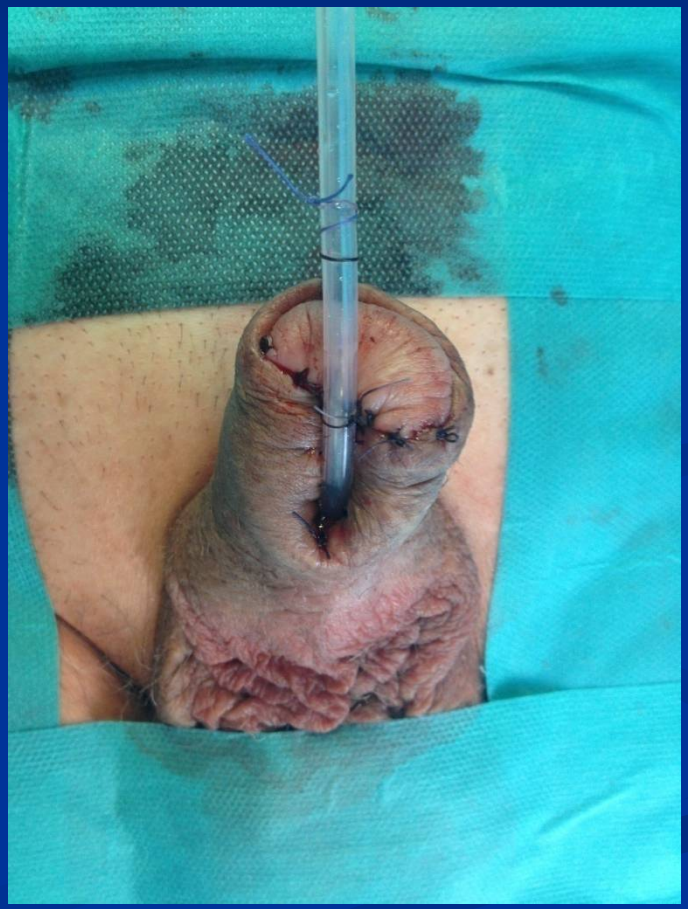

CIRURGIA CONSERVADORA NO CARCINOMA DO PENIS

CENTRO HOSPITALAR LISBOA NORTE, EPE

HSM HPV

Anatoliy Sandul1, Rodrigo Garcia1, Rodrigo Ramos3 Ricardo Silva1, Álvaro Nunes1, Sandro Gaspar1, Amâncio Oliveira2, Francisco Martins1, Tome Lopes1.
1 Serviço de Urologia, Centro Hospitalar Lisboa Norte
2 Serviço de Urologia, Hospital Central de Maputo, Moçambique
3 IPO Lisboa

Introdução

O carcinoma do pénis tem sido tradicionalmente tratado por amputação cirúrgica ou radioterapia radical, ambos associados a grande impacto anatómico, funcional e psicológico na vida do doente. Existem técnicas cirúrgicas que visam a preservação do pénis de modo a minimizar a desfiguração física e maximizar a qualidade de vida em doentes bem seleccionados. O objetivo deste estudo é analisar os resultados da cirurgia conservadora no carcinoma do pénis em estadios superficiais (Ta – T1, CIS).

Materiais e metodos

Efectuámos análise retrospectiva dos doentes com carcinoma do pénis que foram submetidos a cirurgia conservadora no Serviço de Urologia do Centro Hospitalar Lisboa Norte de Junho de 2007 a Agosto de 2013

CIRURGIA CONSERVADORA NO CARCINOMA DO PENIS

CENTRO HOSPITALAR LISBOA NORTE, EPE

HSM HPV

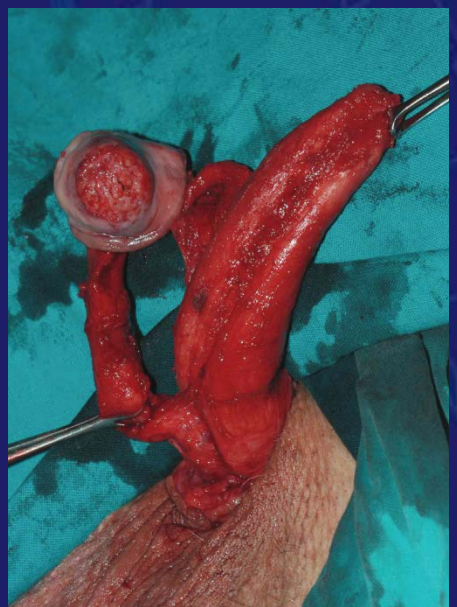

CIRURGIA CONSERVADORA NO CARCINOMA DO PENIS

CENTRO HOSPITALAR LISBOA NORTE, EPE

HSM HPV

Resultados

Foram tratados 16 doentes com idade média de 67 anos e follow-up médio de 35 meses. A topografia das lesões distribuiu-se por: glande (7/43,8%), sulco balanonprepucial (5/31,2%) e prepúcio (4/25,0%). Os resultados histológicos foram: Carcinoma espinho-celular em 14 doentes (87,5%), Carcinoma in situ (CIS) em progressão foi detectado em 2 doentes (12,5%). Oito (50%) doentes foram submetidos a excisão com encerramento primário, 5 (31,25%) submetidos a glandectomia parcial com utilização de retalho de prepúcio e 3 (18,75%) doentes tratados com glandectomia total com reconstrução segundo técnica de penile disassembly e eversão da mucosa uretral distal. Constatou-se recidiva em dois doentes (2/12,5%), que posteriormente foram submetidos a penectomia parcial. A sobrevivência específica da doença foi de 100% e a sobrevivência livre de progressão foi de (14/87,5%) aos 5 anos.

Conclusão

A cirurgia conservadora de carcinoma do pénis não compromete o controlo oncológico, preservando a função sexual e miccional na maioria dos doentes, obtendo-se um resultado estético excelente e uma alta taxa de satisfação por parte do doente. A cirurgia conservadora deve ser considerada, em casos seleccionados, como alternativa à penectomia parcial tradicional.

TUMOR DO PÉNIS (T2)

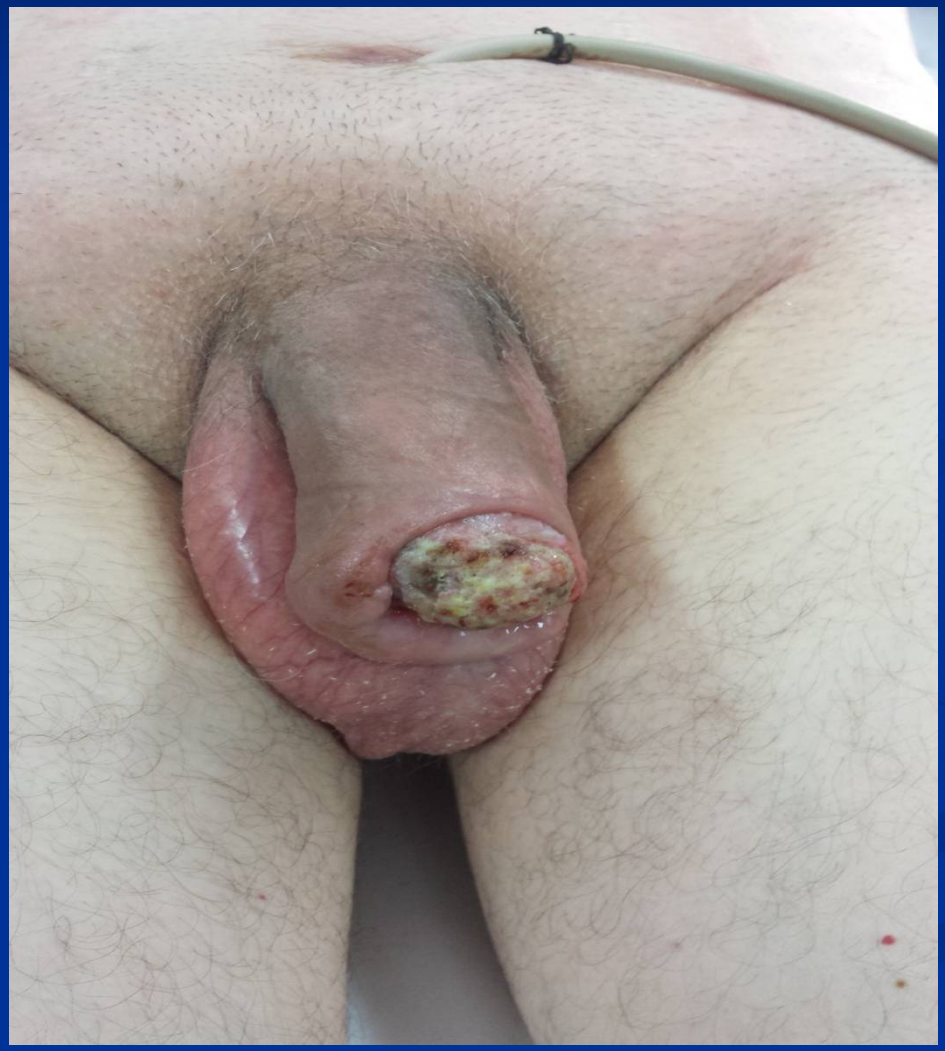

METÁSTASE DE ADENOCARCINOMA DO CÓLON

TUMOR DO PÉNIS (T4 N3 M1): AUTO-AMPUTAÇÃO

EMASCULAÇÃO , LINFADENECTOMIA INGUINAL BILATERAL E “HEMICORPORECTOMIA”

RECOMENDAÇÕES TERAPÊUTICAS POR ESTÁDIOS

- Ta – Tis
  - 5% 5-FU creme, 5% imiquimod creme
  - "Glans resurfacing"
  - Laser, Crioterapia, Terap. Fotodinâmica

    (LE 3; GR C)

- T1 G1-3 (Prepúcio)
  - Circuncisão
  - Ex. Histopatológico das MC essencial

    (LE 2b; GR B)

RECOMENDAÇÕES TERAPÊUTICAS POR ESTÁDIOS

- T1 G1-3 (Glande)
  - Estratégia preservadora órgão
  - Opção terapêuticavaria c/local/tamanho lesão glande e efeitos colaterias do Rx/
    - "Glans resurfacing"com enxerto cutâneo(STSG)
    - Glandectomia parcial e reconstrução (STSG/FTSG)
  - Ex. Histopatológico das MC essencial

    (LE 2b; GR B)

RECOMENDAÇÕES TERAPÊUTICAS POR ESTÁDIOS

- T2 (Glande)
  - Glandectomia total +/- "Resurfacing" dos topos corpos cavernosos
  - Reconstrução de neoglande com eversão de uretra distal e "penile disassembly" (Operação de Djordjevic)

    (LE 2b; GR B)

RECOMENDAÇÕES TERAPÊUTICAS POR ESTÁDIOS

- T2 (Corpos Cavernosos) e T3
  - Cirurgia reconstrutiva com ex. extempor. das MC pode ser opção (LE3; GR B)
  - Penectomia parcial or radical em tumores mais extensos e volumosos

    (LE2b; GR B)

CONCLUSÕES

- Tratamento definitivo do tumor pénis depende do estádio

- Glandectomia parece associar-se a bons resultados oncológicos locais

- Opções reconstrutivas com ou sem enxertos proporcionam excelentes resultados cosméticos

- Contudo, até evidência e reprodutibilidade mais generalizada (margem cirúrgica), a amputação (parcial ou total) deve ser ainda considerada "gold standard" para todos os estádios.

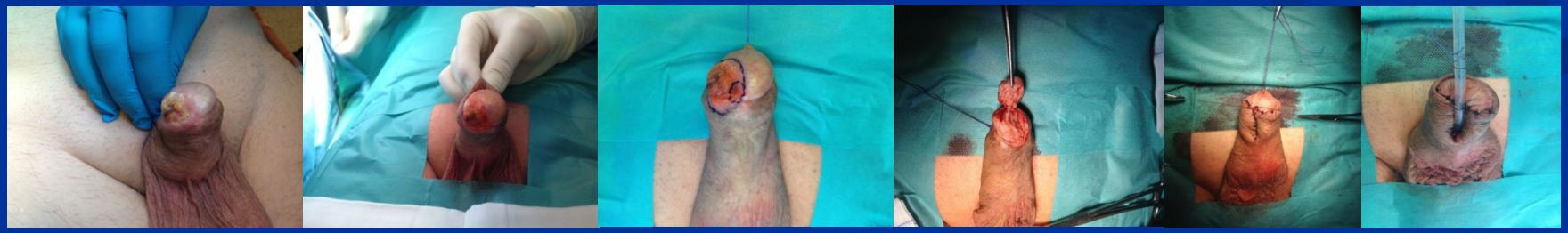

ABAJO LOS PIERCINGS VAGINALES.
paisdelocos.com

TRATAMENTO CONSERVADOR DO TUMOR DO PÉNIS

Francisco E. Martins

Lisboa

faemartins@gmail.com

OBRIGADO!