

Uretroplastia com enxerto



CIRURGIA RECONSTRUTIVA DA URETRA ANTERIOR

Bruno Graça
Urologista, FEBU

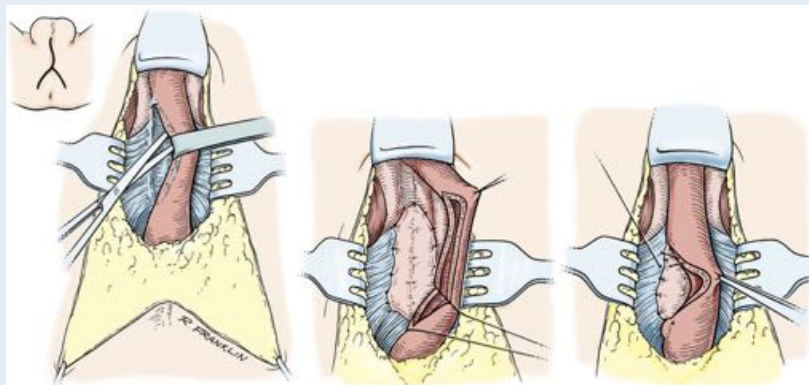
 **HOSPITAL DA LUZ**

1. INTRODUÇÃO

- **1979**, Devine popularizou o uso de **enxertos de pele total na reconstrução da uretra anterior**
 - *J Urol* 121:282–285
- **1980**, Monseur descreveu uma nova uretroplastia com a **abertura dorsal da uretra e fixação sob os corpos cavernosos**
 - *J Urol* 86:439–449
- **1993**, El-Kasaby **utiliza mucosa bucal do lábio inferior no tratamento de apertos da uretra anterior** em adultos
 - *J Urol* 149:276–278
- **1996**, Morey and McAninch descrevem a **aplicação ventral do enxerto bucal** em 13 adultos com apertos complexos da uretra bulbar
 - *Urology* 48:194–198

1. INTRODUÇÃO

- **1996**, Barbagli combina a técnica de Devine e Monseur com enxerto de pele
 - *J Urol* 155:123–126
- **1998**, Barbagli utiliza mucosa bucal na sua técnica
 - *J Urol* 160(4):1307-9



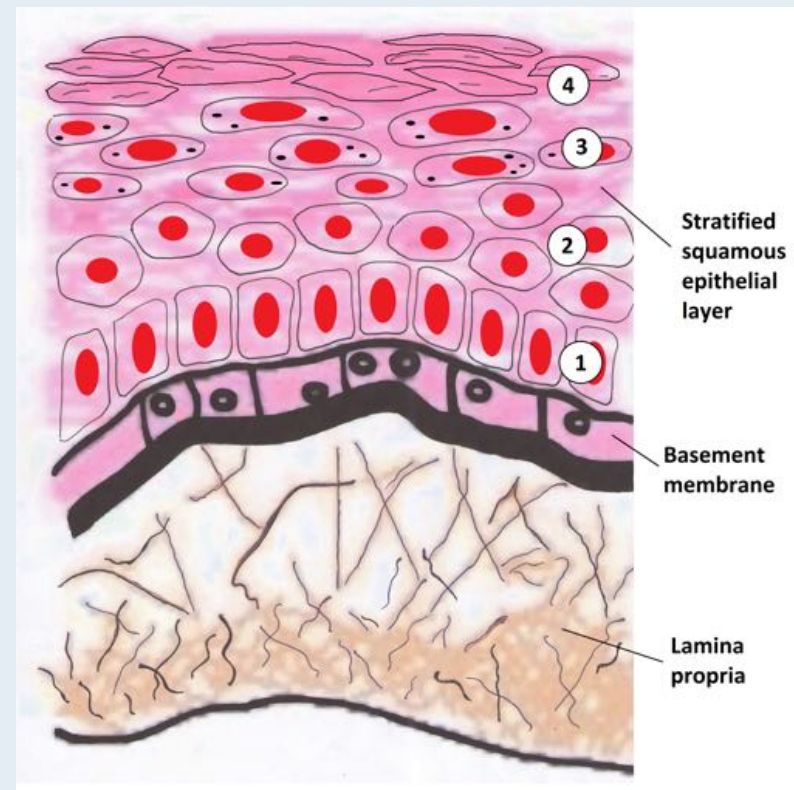
- **2001**, Asopa descreve a uretrotomia sagital ventral com aplicação dorsal de enxerto
 - *Urology* 58:657–659

1. INTRODUÇÃO

- **2008**, Barbagli descreve a técnica de uretroplastia com “**poupança**” do **músculo bulbocavernoso e tendão central do períneo**
 - *Eur Urol* 54:335-43
- **2008**, Patterson e Chapple concluem que em mãos experientes os resultados sobre **aplicação ventral ou dorsal do enxerto na uretra bulbar são equivalentes**
 - *Eur Urol* 53(6):1162-71.
- **2009**, Kulkarni e Barbagli, descrevem a uretroplastia com **incisão lateral**, preservando a vascularização
 - *BJU Int* 104(8):1150-5
- **2011**, Palminteri descreve a utilização em simultâneo de **dois enxertos (ventral e dorsal)**
 - *J Urol* 185(5):1766-71

1. INTRODUÇÃO

- Mucosa bucal disponível em todos os doentes
- Tem colheita fácil a partir da face interna da “bochecha”, dos lábios ou da língua
- Não tem folículos pilosos
- Epitélio espesso rico em elastina o que facilita a sua manipulação
- Lâmina própria altamente vascularizada que facilita a inosculação e embebição



2. TÉCNICA – INDICAÇÕES

- Aperto da uretra peniana
- Aperto da uretra bulbar de 2 a 4 cm
- Após falência da uretrotomia interna
- Aperto da uretra anterior de 1 até 7 cm de comprimento
- Aperto pan-uretrais

2. TÉCNICA – Pré-op.

Anamnese

- Etiologia
 - Traumática, infecciosa, iatrogénica, idiopática
- Procedimentos anteriores
 - Uretrotomia, dilatação, algaliação
- Limitação da abertura da bca
 - Cirurgia da mandíbula
- Músculo de instrumento de sopro

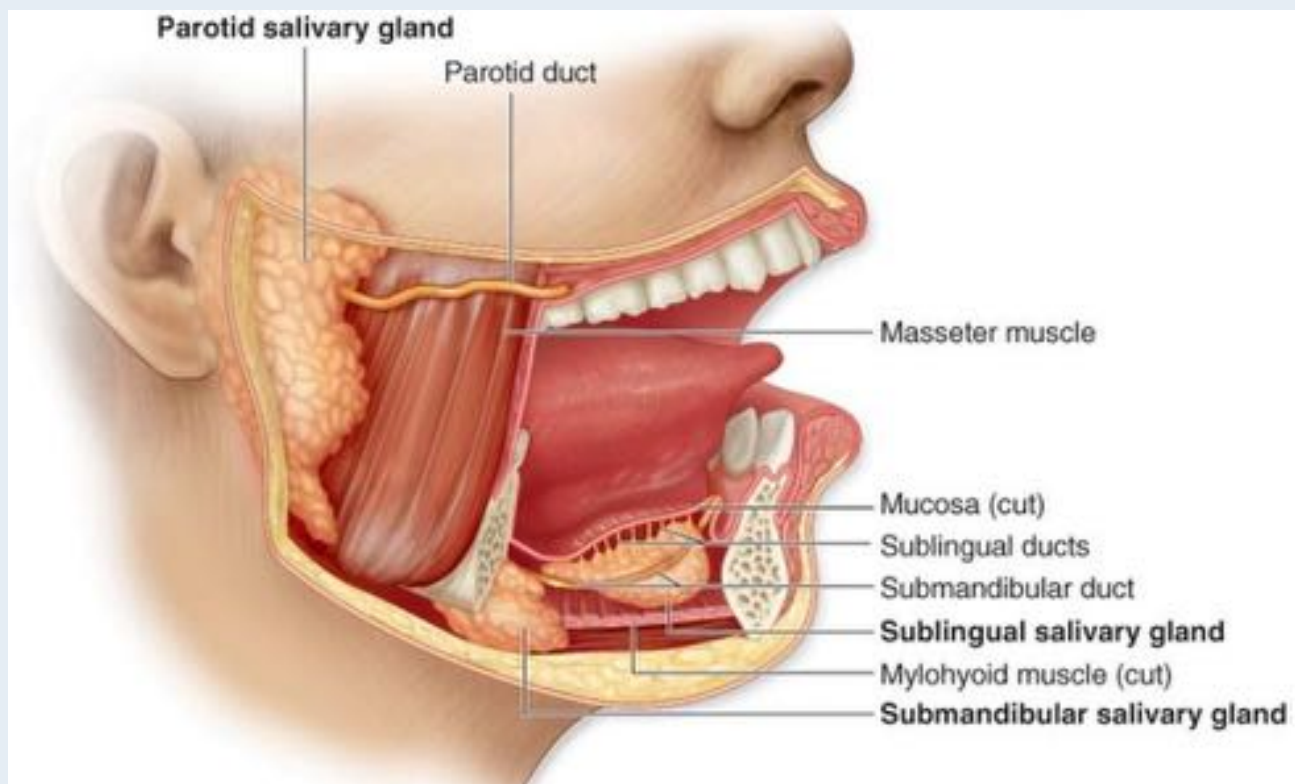
Exame objectivo

- Forma da glândula e meato
- Cicatrizes
- Prepúcio
- Infecção oral
 - Candidíase ou surto herpético

ECD

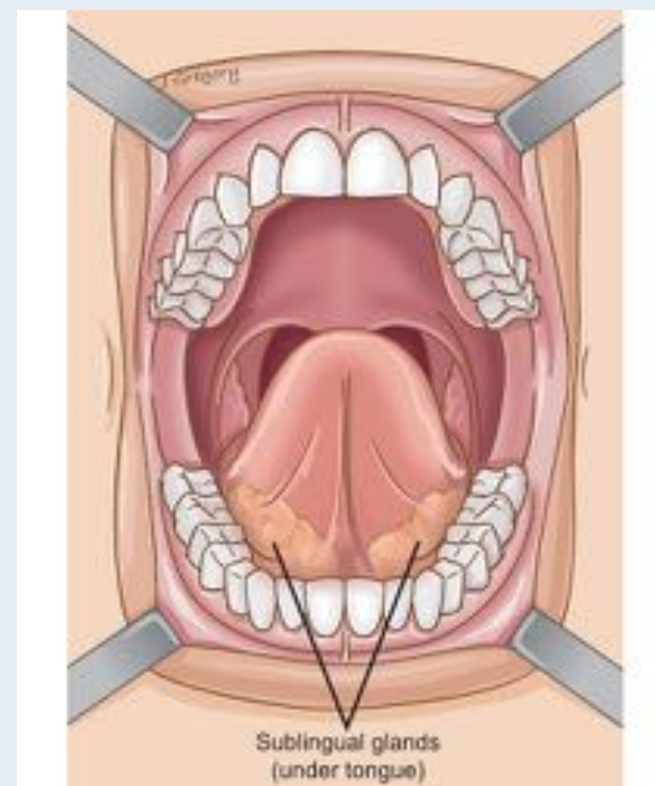
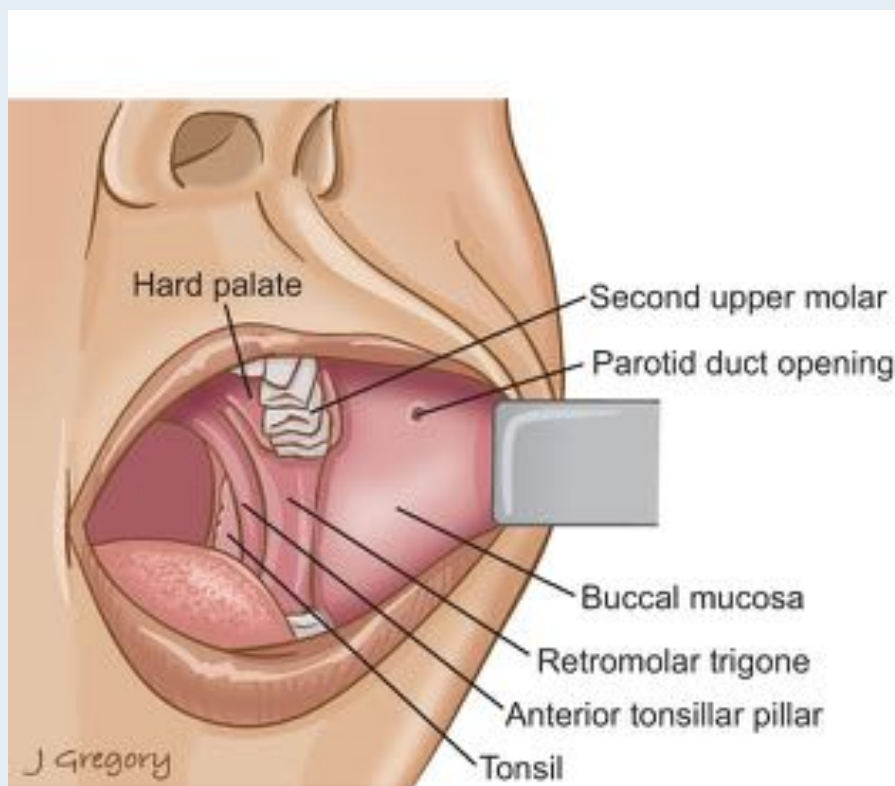
- Urocultura
- Fluxometria
- Uretrografia retrógrada e permiccional
- Uretroscopia
- Ecografia da uretra
- Colutório com clorhexidina 3 dias antes
- Profilaxia antibiótica pré, intra e pós-cirúrgica até remover a algália (?)
- Cistostomia percutânea desnecessária

2. TÉCNICA - Colheita do enxerto

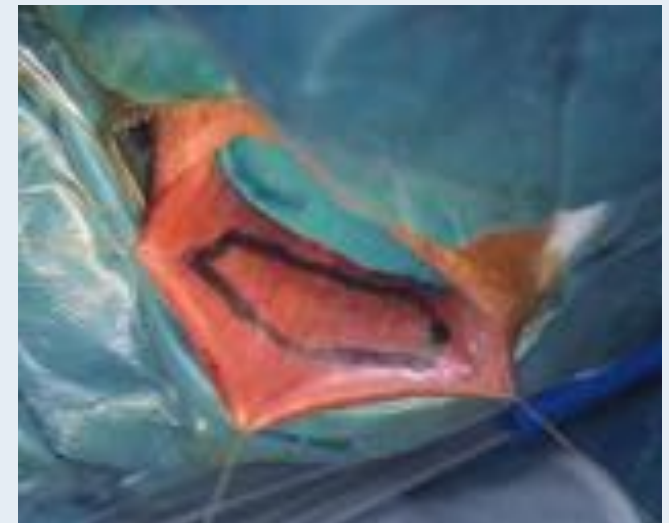
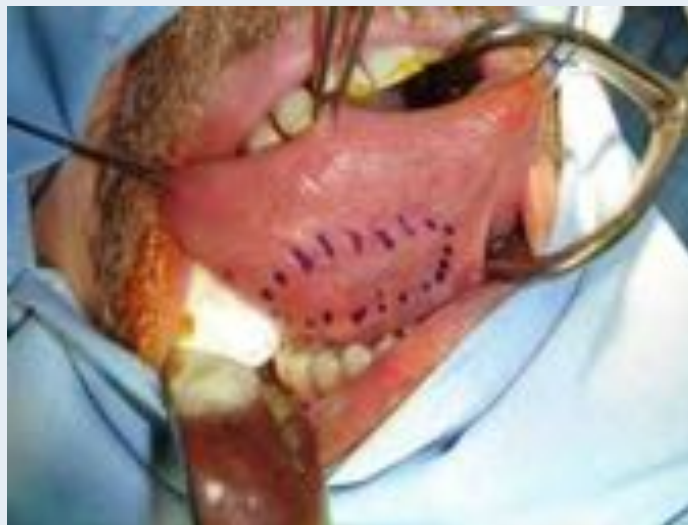
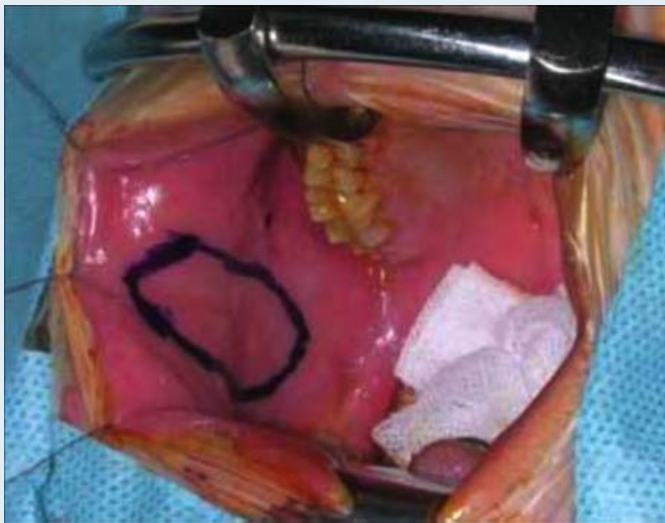- Glândulas parótidas
 - Canal de Stensen
- Glândulas Submaxilares
 - Canal de Wharton
- Glândulas Sublinguais
 - Canais de Bartholin

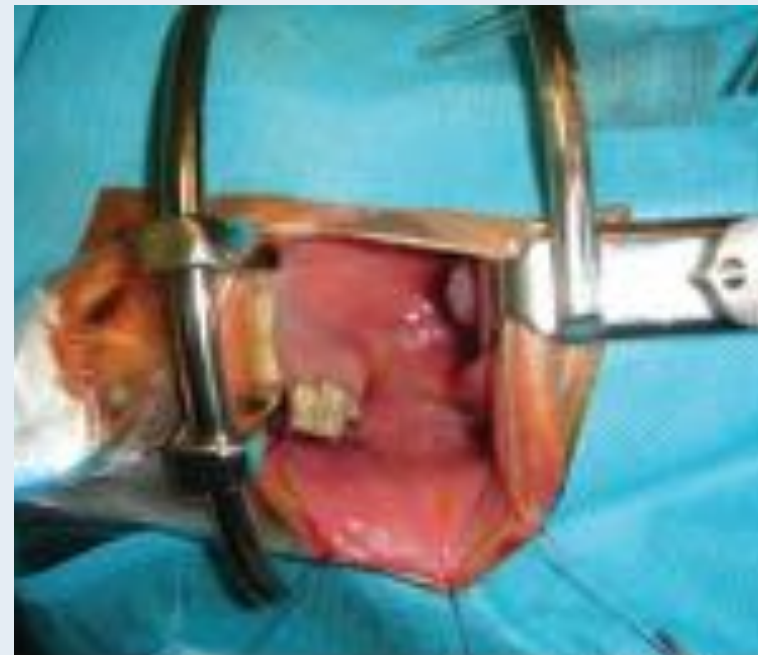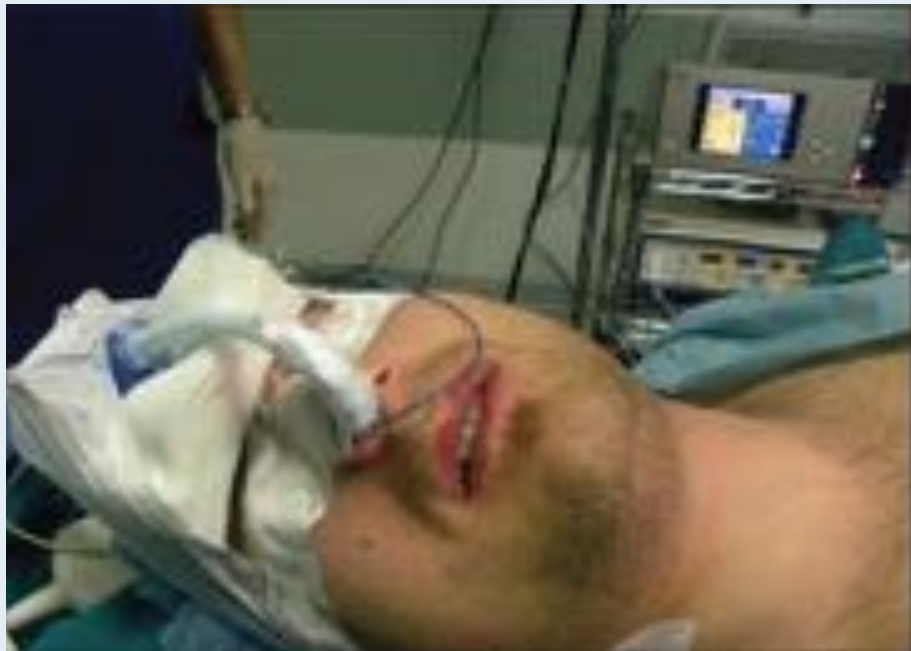2. TÉCNICA - Colheita do enxerto



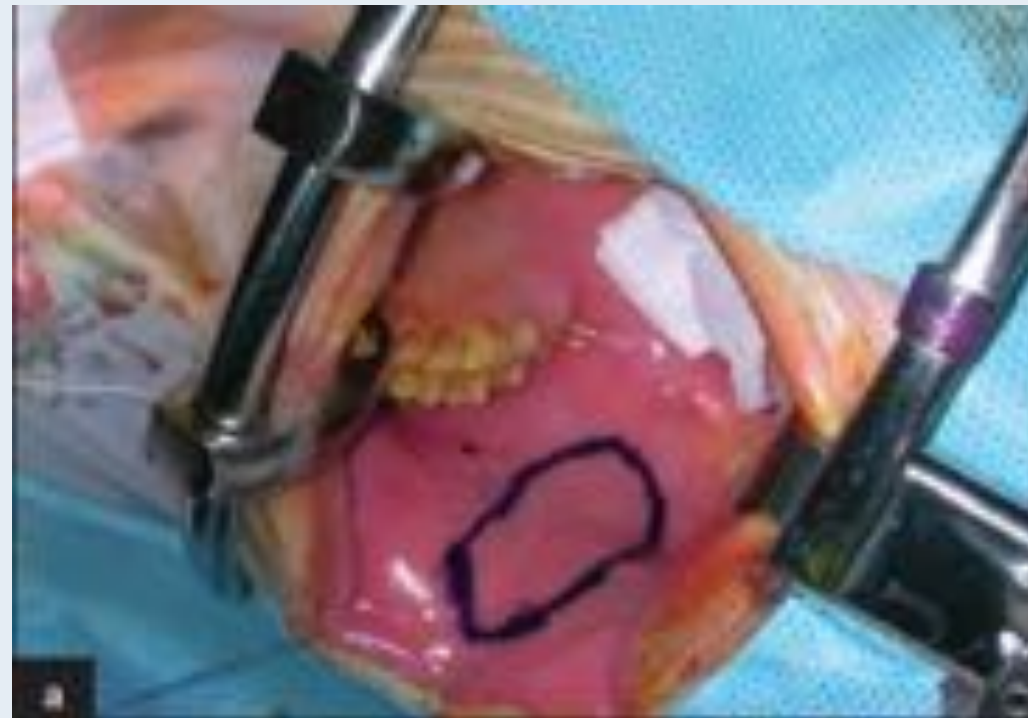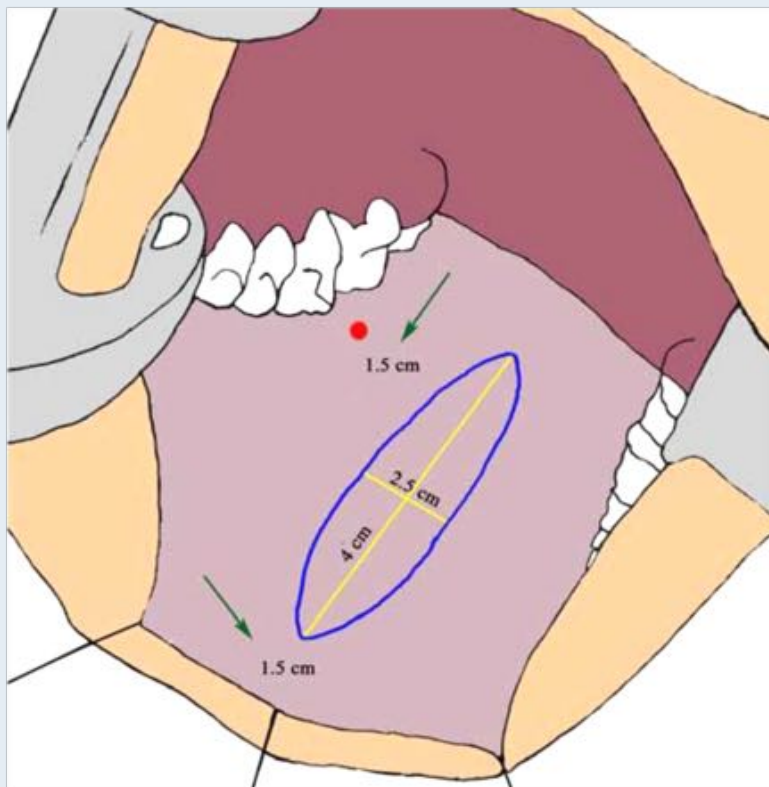
2. TÉCNICA - Colheita do enxerto



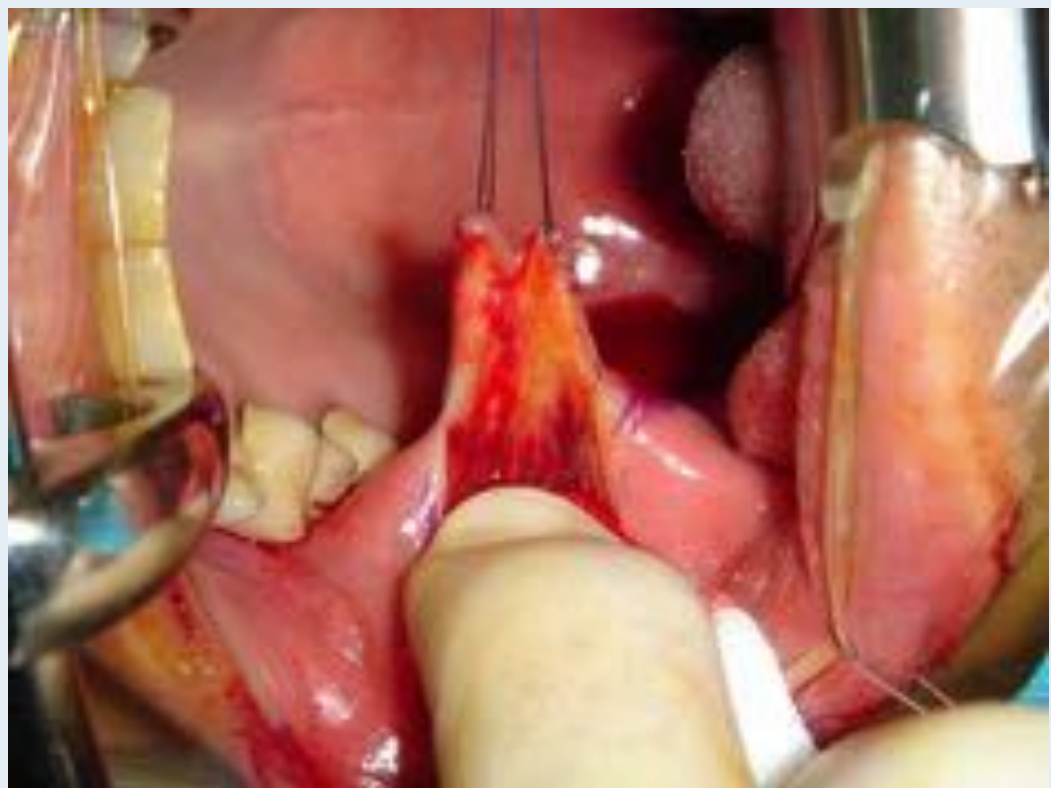
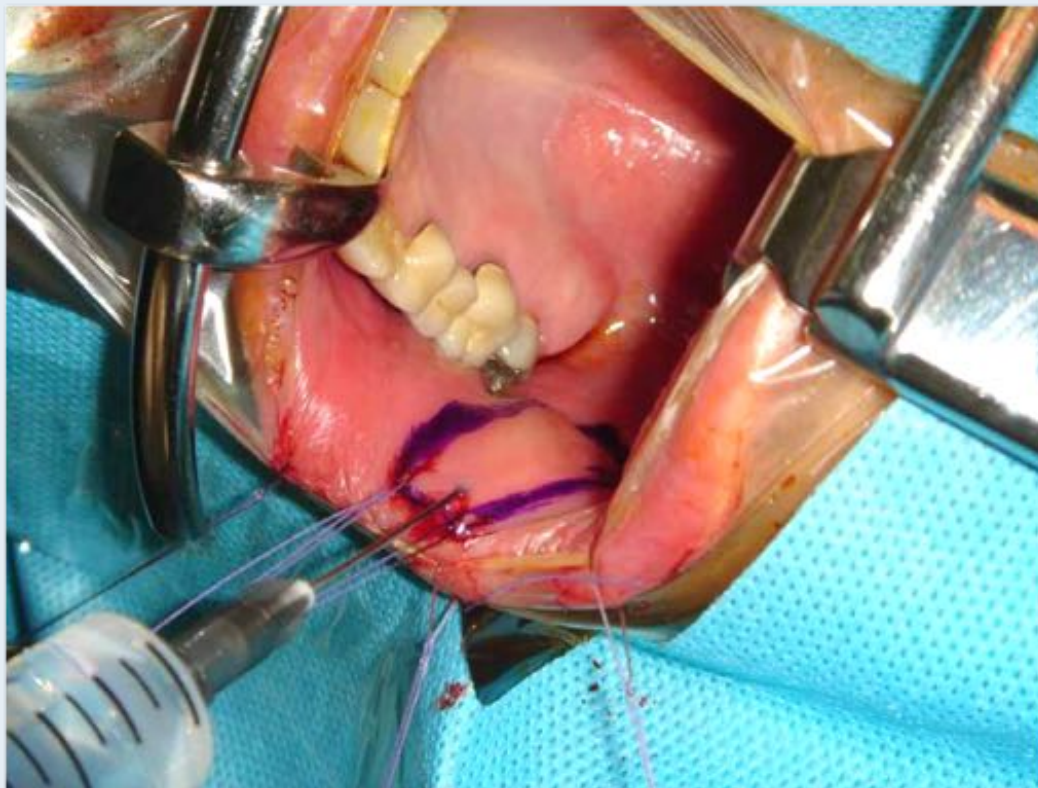
2. TÉCNICA - Colheita do enxerto



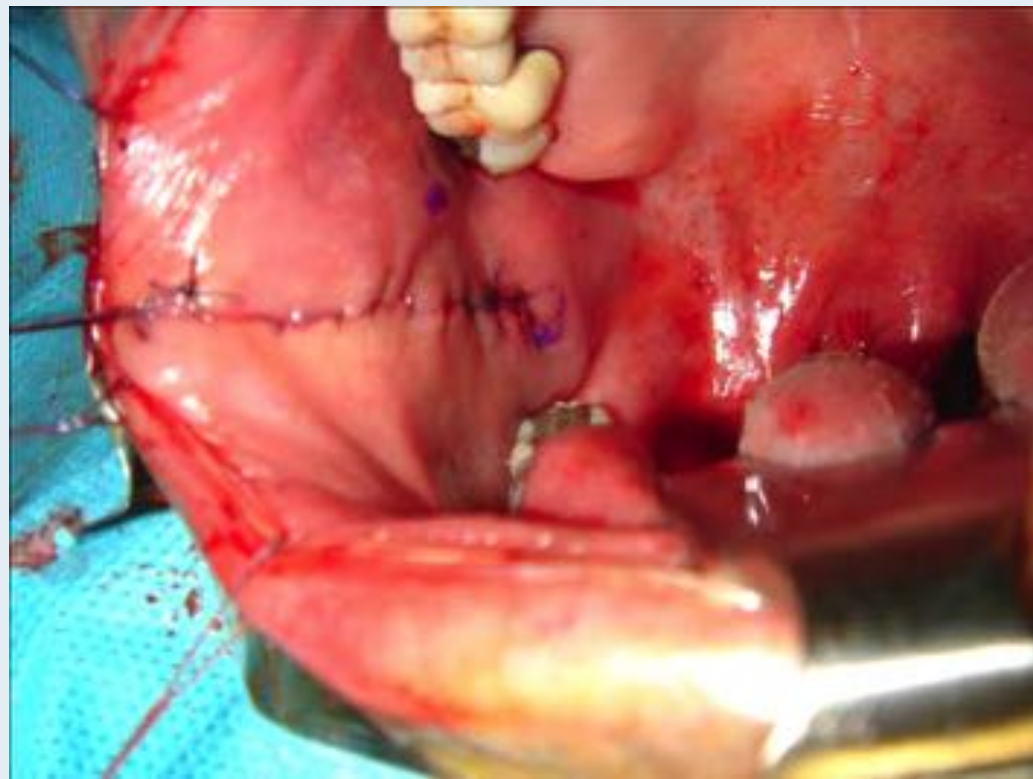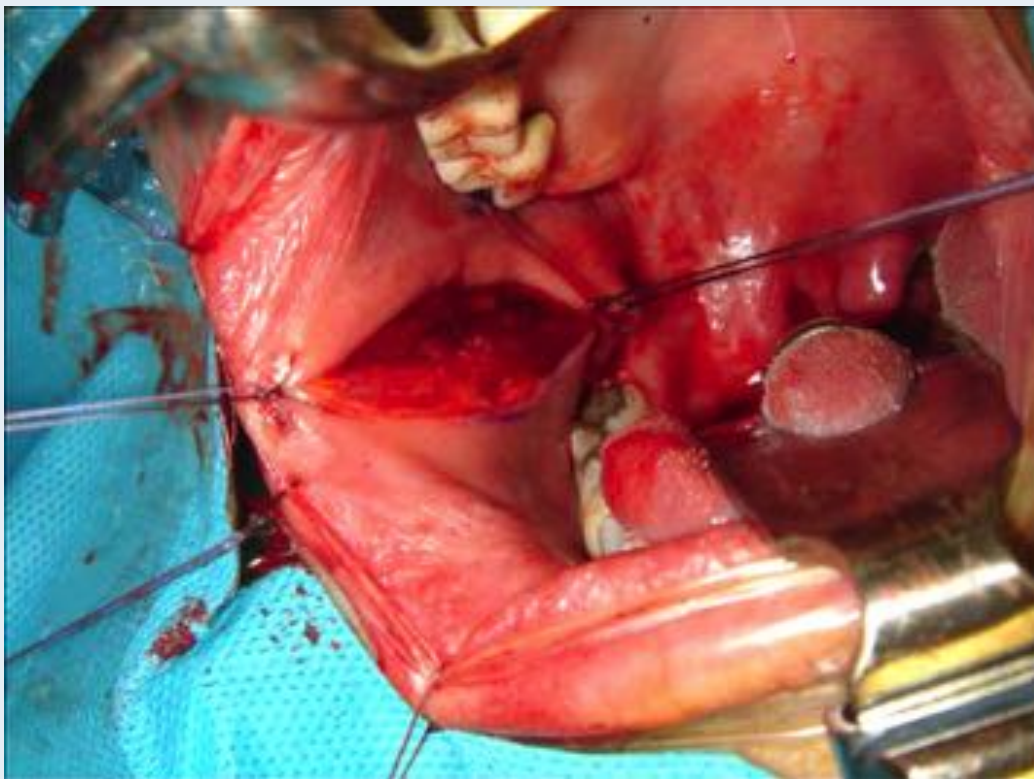
2. TÉCNICA - Colheita do enxerto



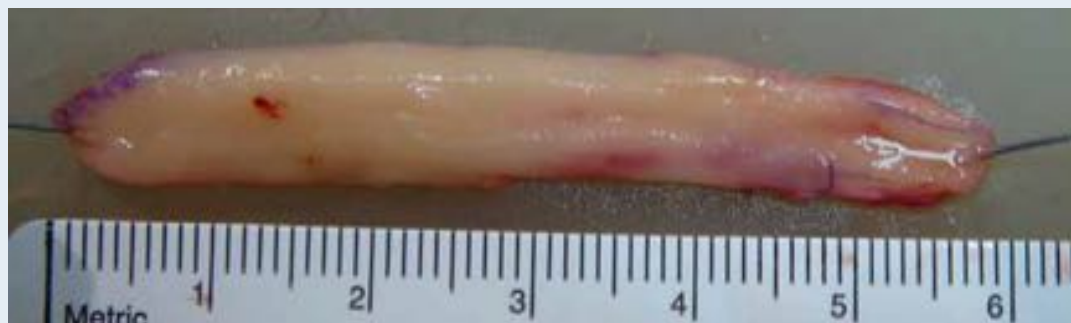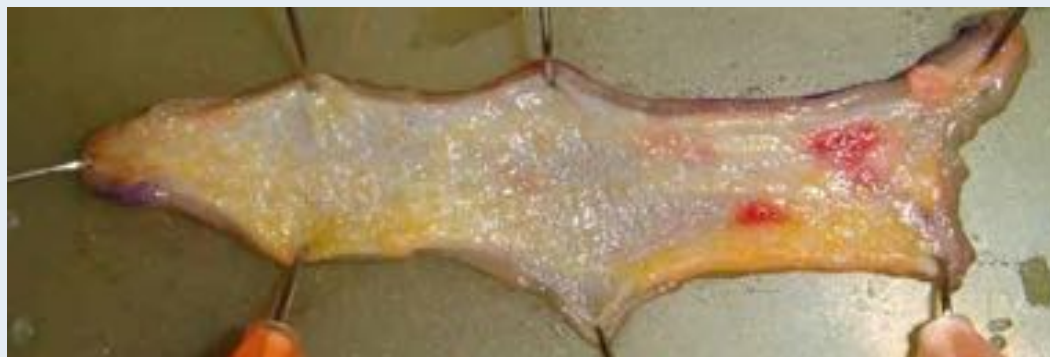2. TÉCNICA - Colheita do enxerto



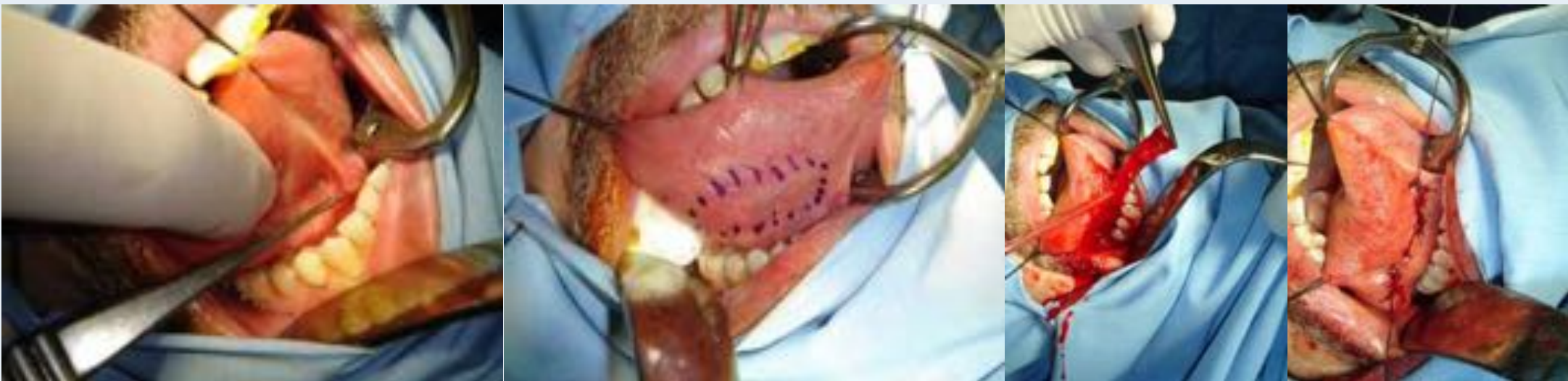2. TÉCNICA - Colheita do enxerto



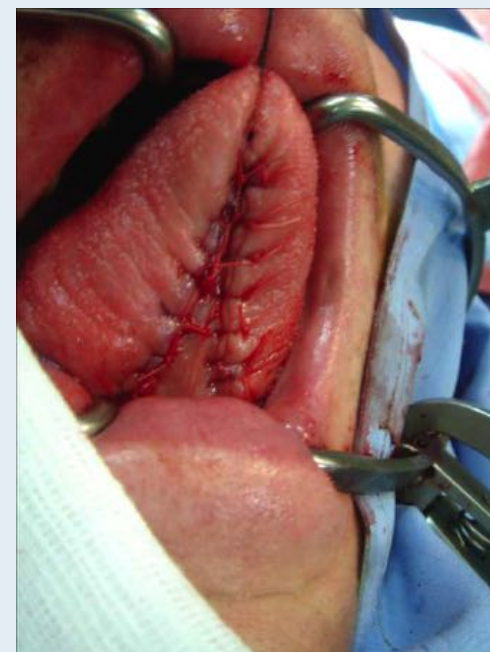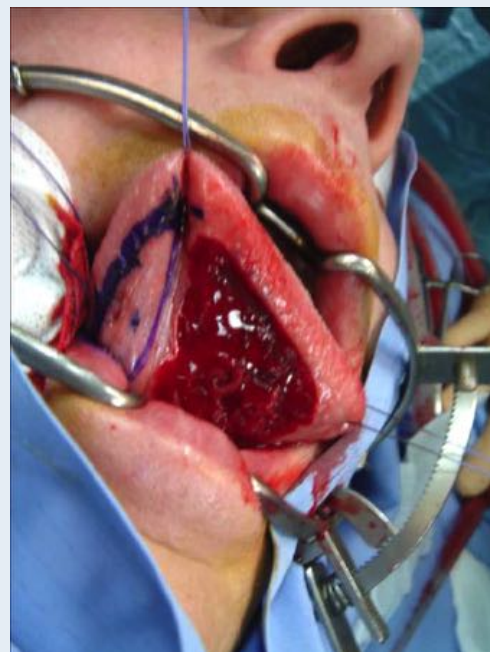
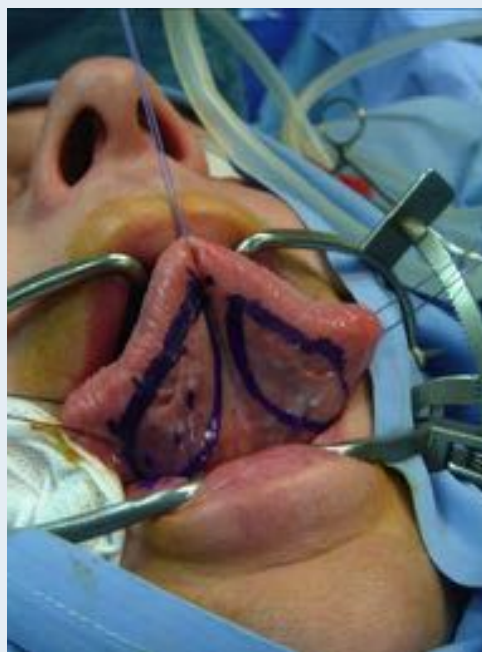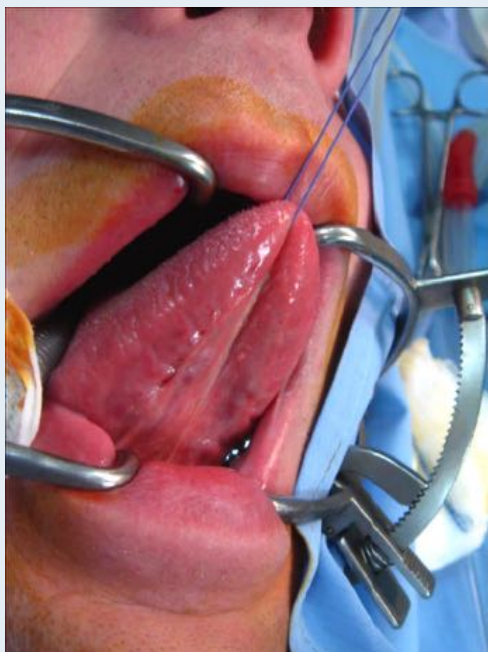2. TÉCNICA - Colheita do enxerto



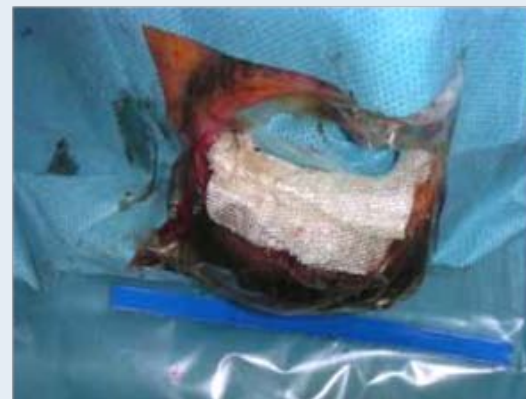
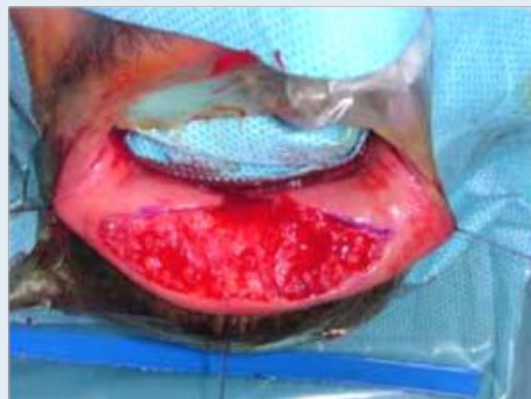
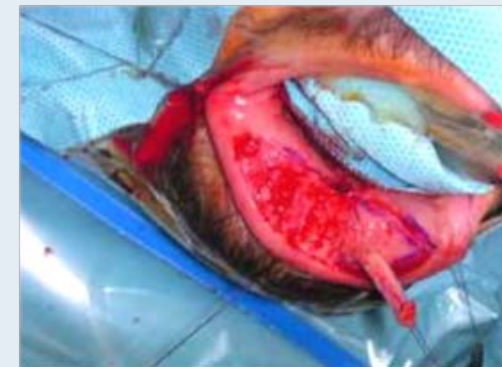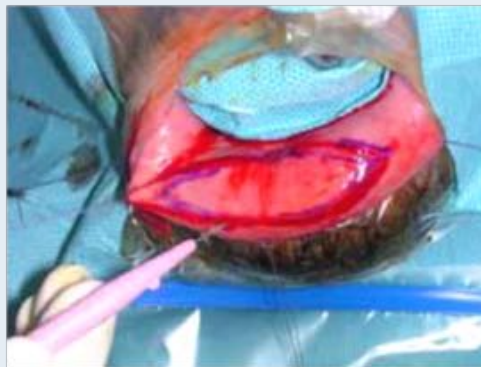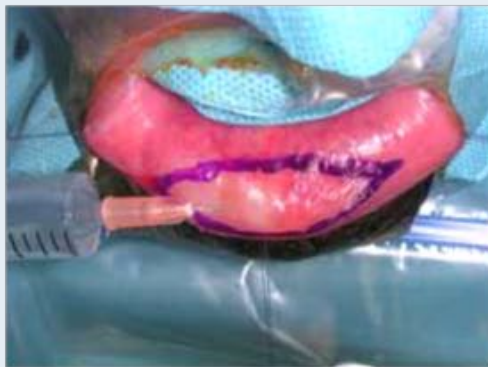
2. TÉCNICA - Colheita do enxerto



2. TÉCNICA - Colheita do enxerto

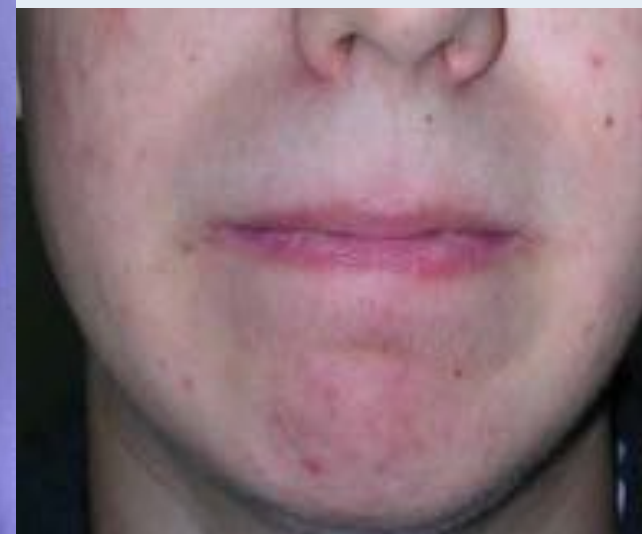
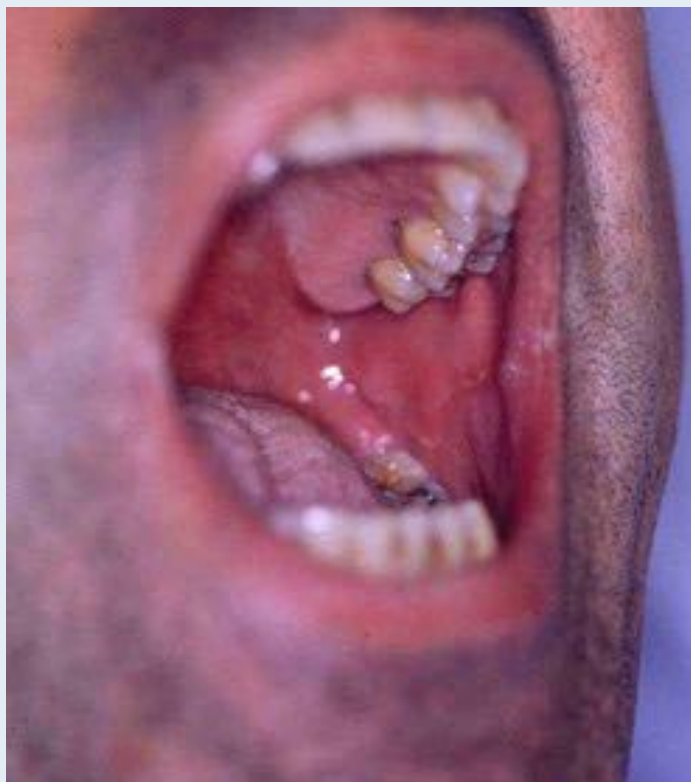
2. TÉCNICA - Colheita do enxerto

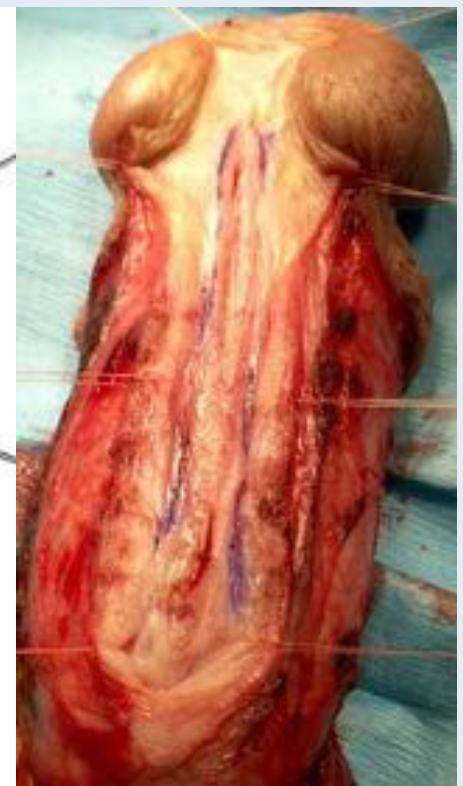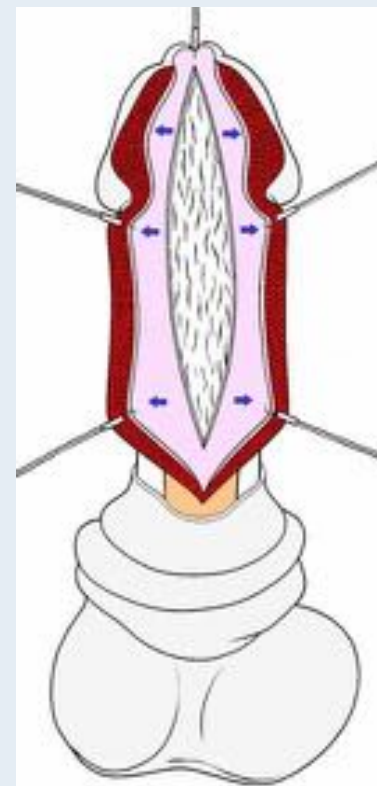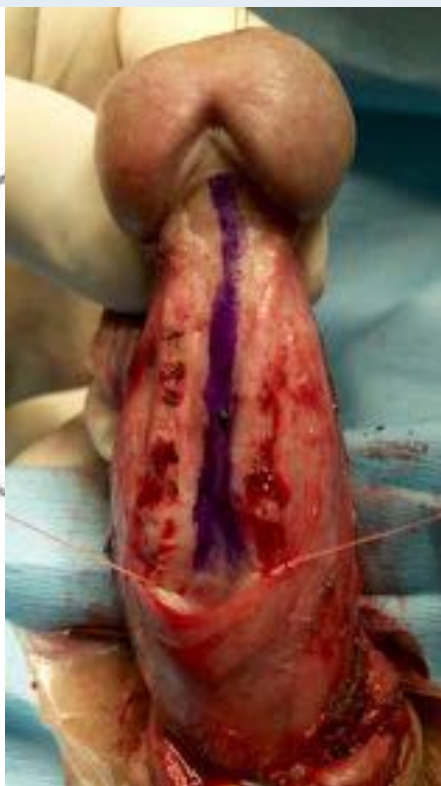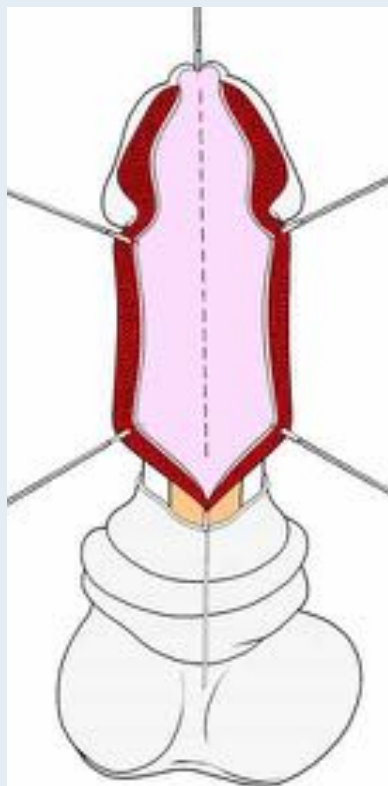
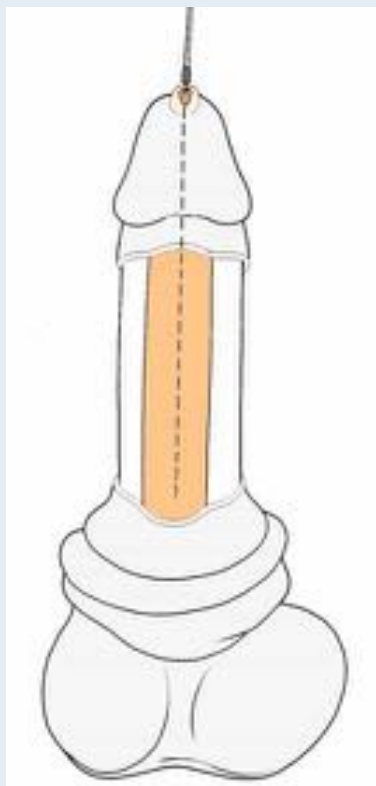


2. TÉCNICA - Colheita do enxerto

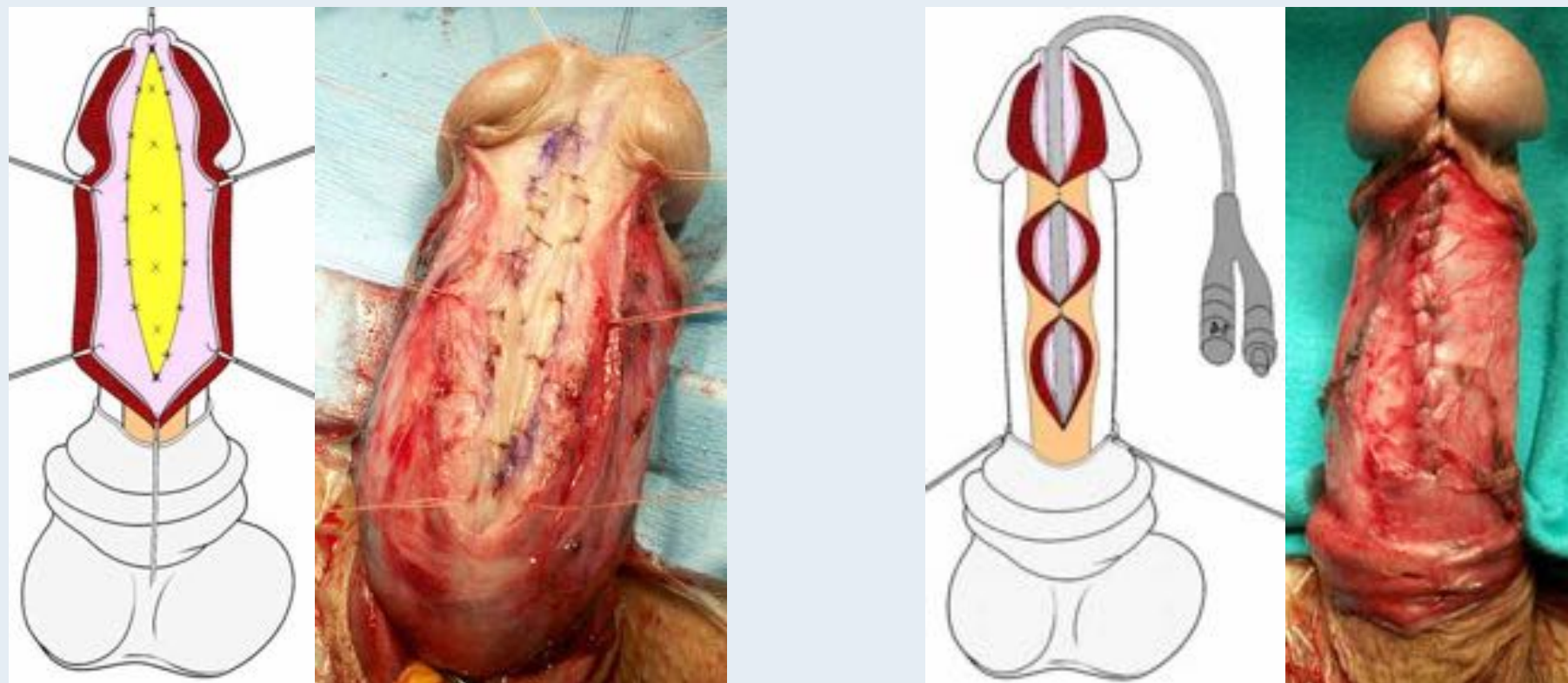
- A mucosa jugal é a melhor localização bucal para a colheita
 - Enxerto duplo se necessário
 - Espesso, longo e largo
 - Com ou sem encerramento primário
 - Resultado pós-operatório excelente
 - Enxerto mais utilizado e com maior experiência adquirida



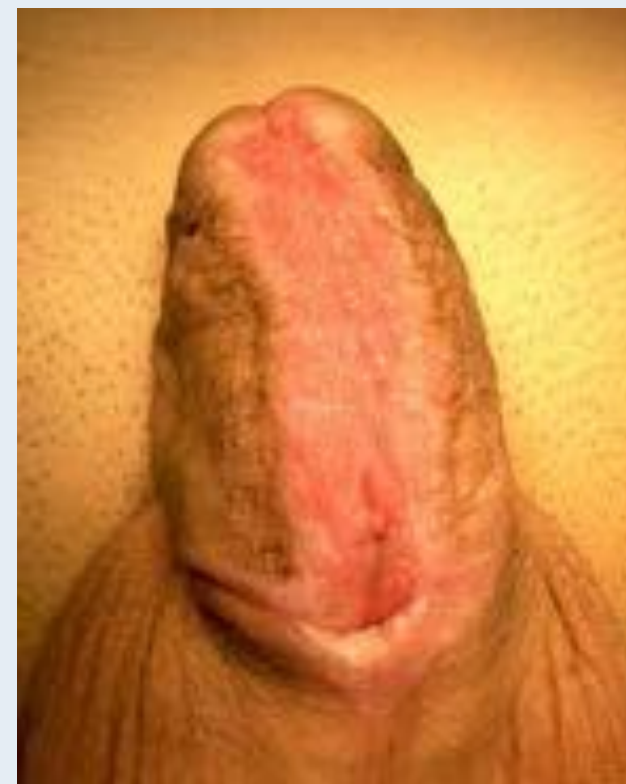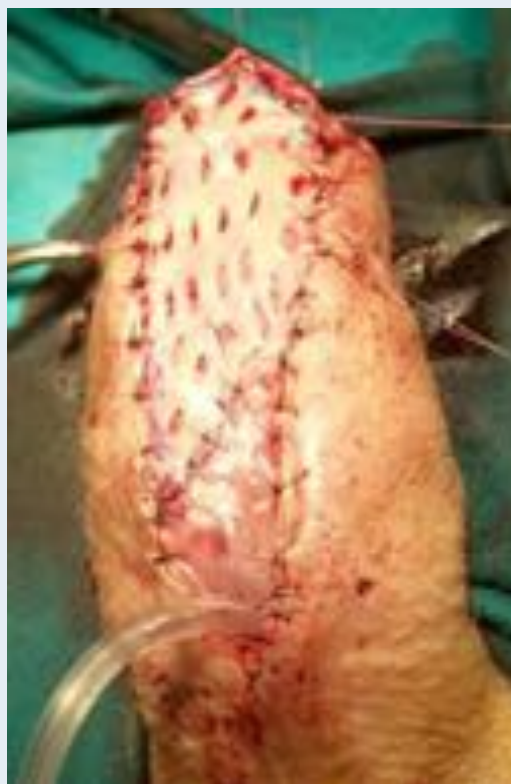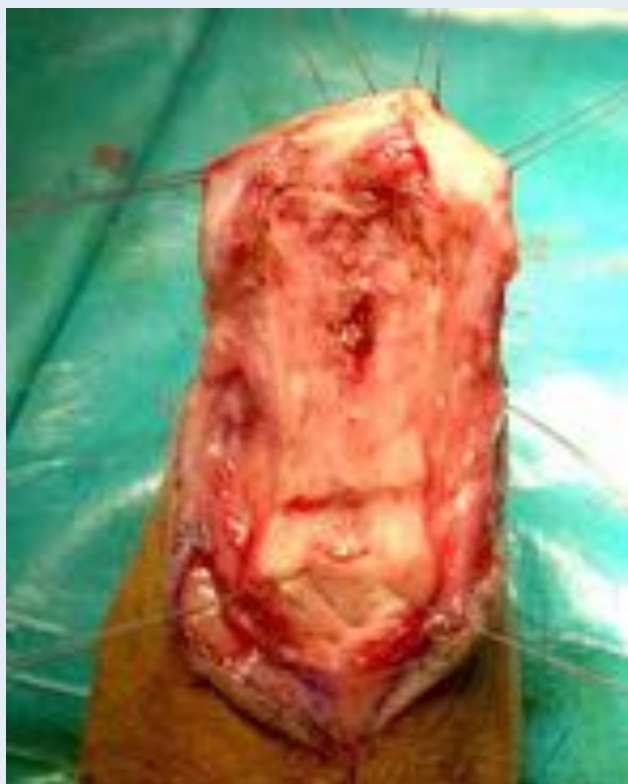2. TÉCNICA – Uretroplastia peniana em 1 tempo



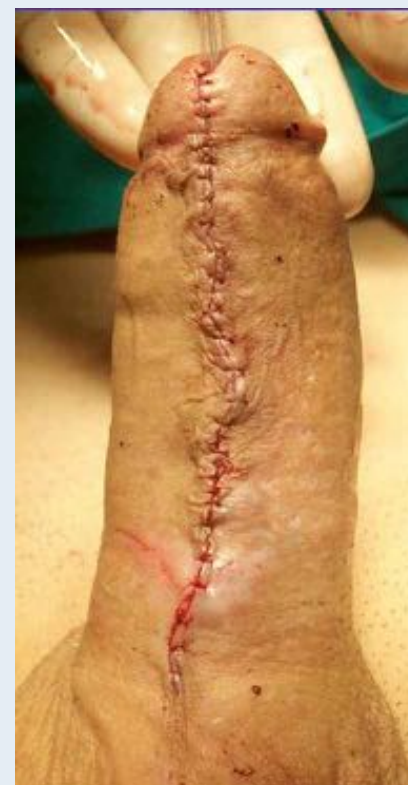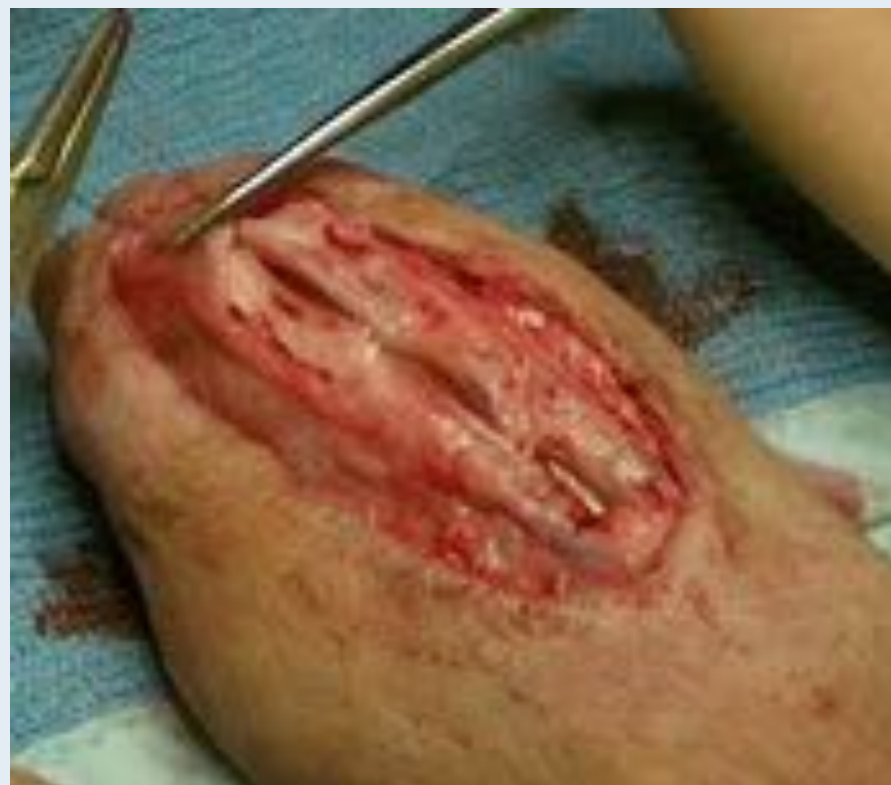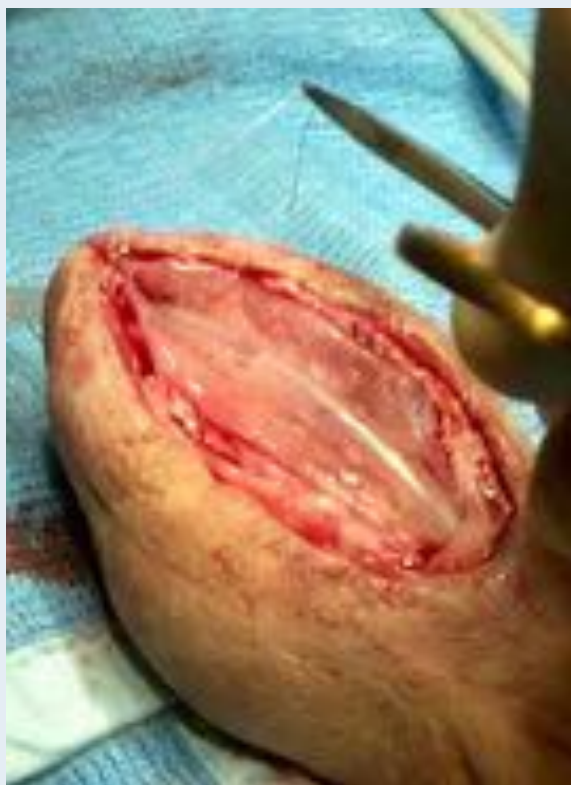2. TÉCNICA – Uretroplastia peniana em 1 tempo



2. TÉCNICA – Uretroplastia peniana em 2 tempos

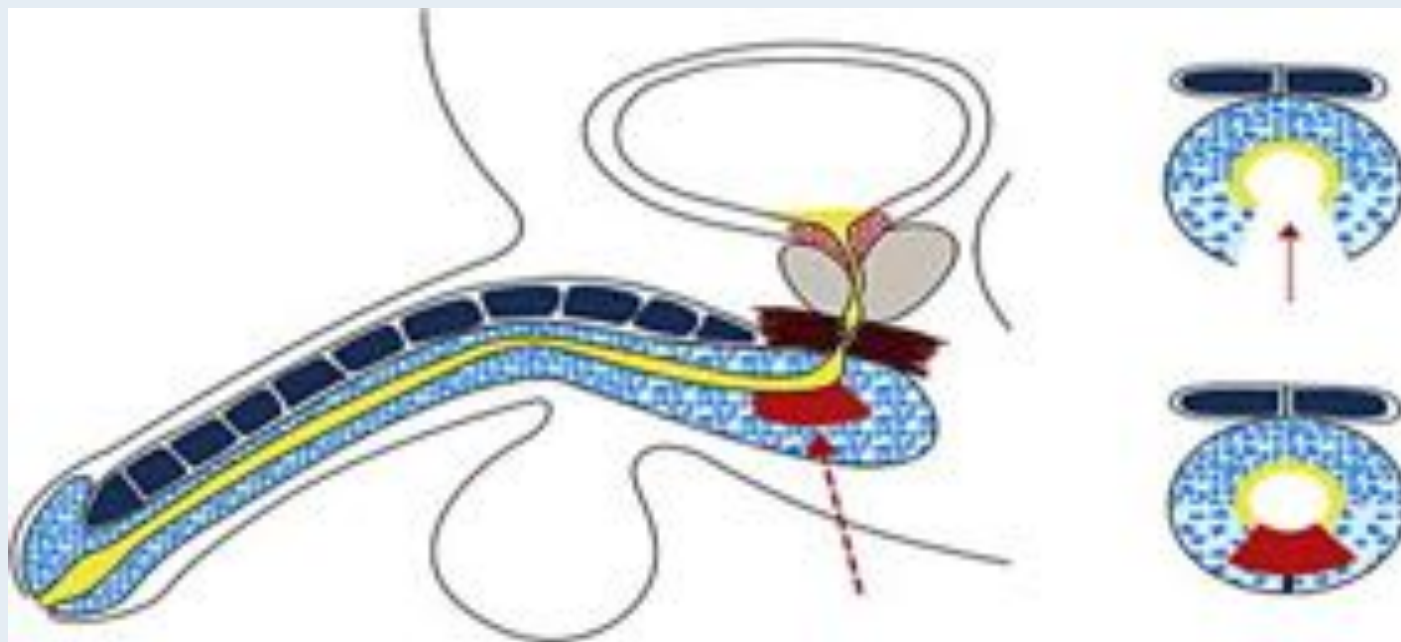


2. TÉCNICA – Uretroplastia peniana em 2 tempos



2. TÉCNICA – Uretroplastia bulbar

1. Aplicação ventral
 - Acesso ventral



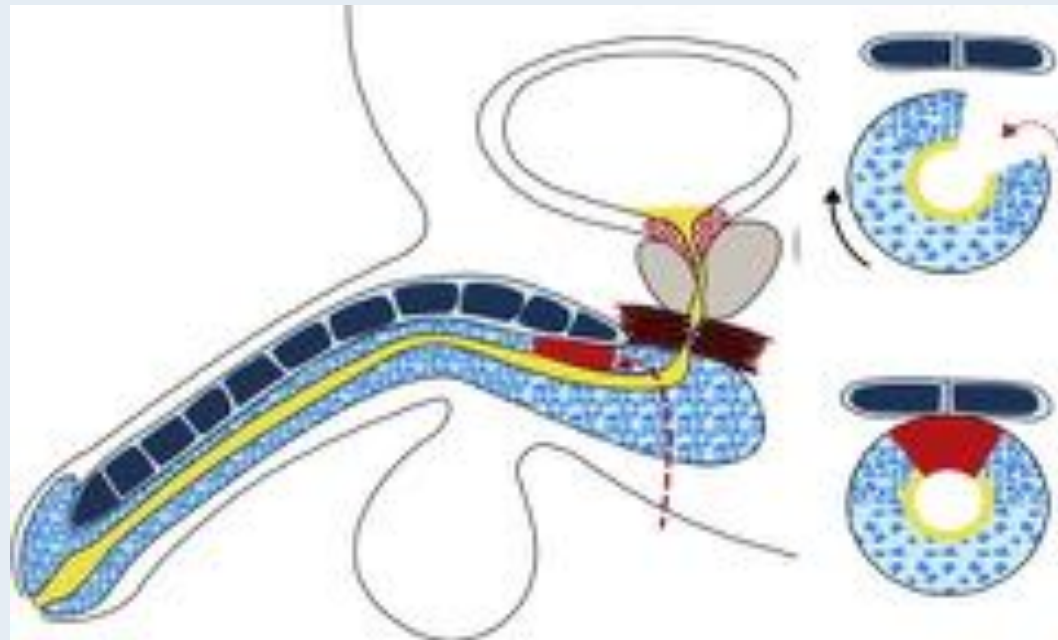
Urology, 1999 Aug;43(2):194-8

When and how to use buccal mucosal grafts in adult bulbar urethroplasty.

Murray AE, Munro G, Ziv

2. TÉCNICA – Uretroplastia bulbar

1. Aplicação dorsal
 - Acesso dorsal



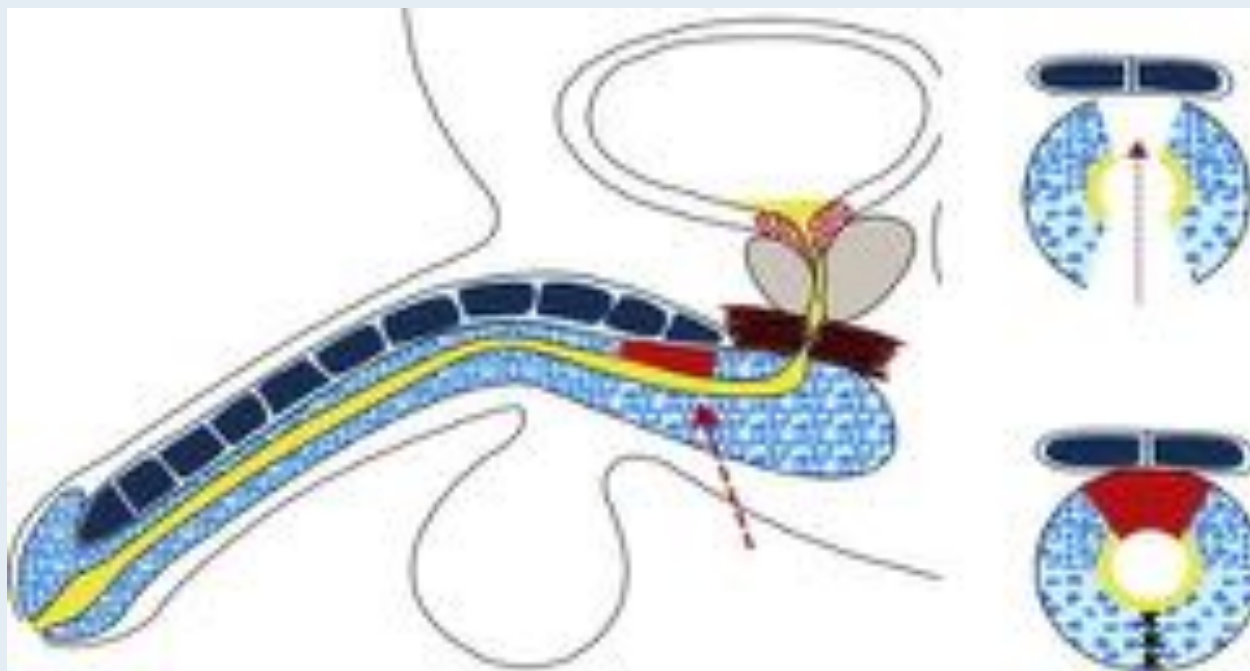
J Urol. 1998 Jan;159(1):123-8

Dorsal free graft urethroplasty.

Barbach, G. DeR.C. Tinto A. Fimbrini E.

2. TÉCNICA – Uretroplastia bulbar

1. Aplicação dorsal
 - Acesso ventral



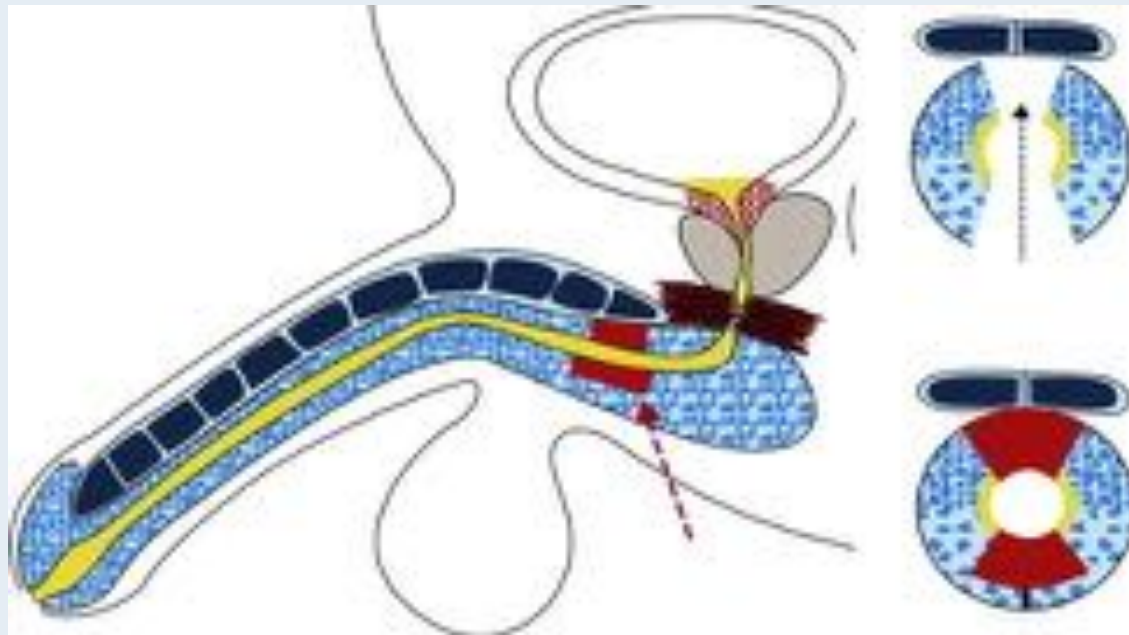
Urology, 2001 Nov;54(5):457-9

Dorsal free graft urethroplasty for urethral stricture by ventral sagittal urethrotomy approach.

Assouad HF, Gurel M, Sengul OD, Sengul I, Aksoy J, Nischala

2. TÉCNICA – Uretroplastia bulbar

1. Duplo enxerto
 - Acesso ventral

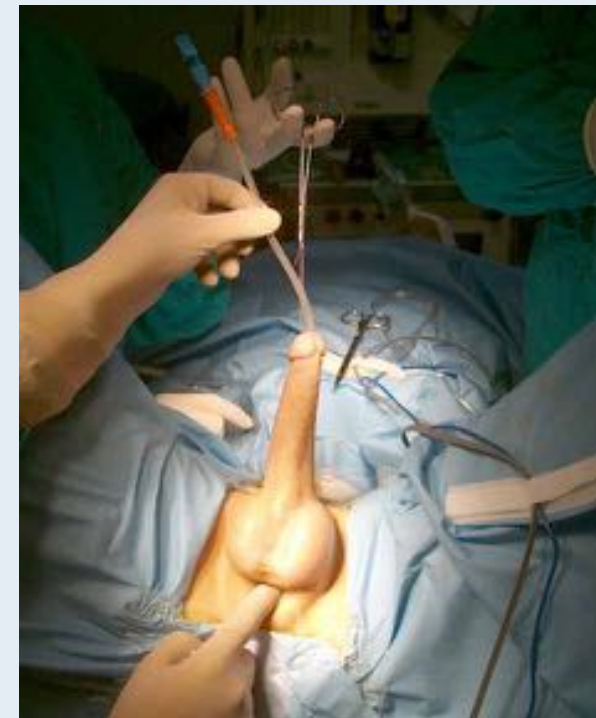
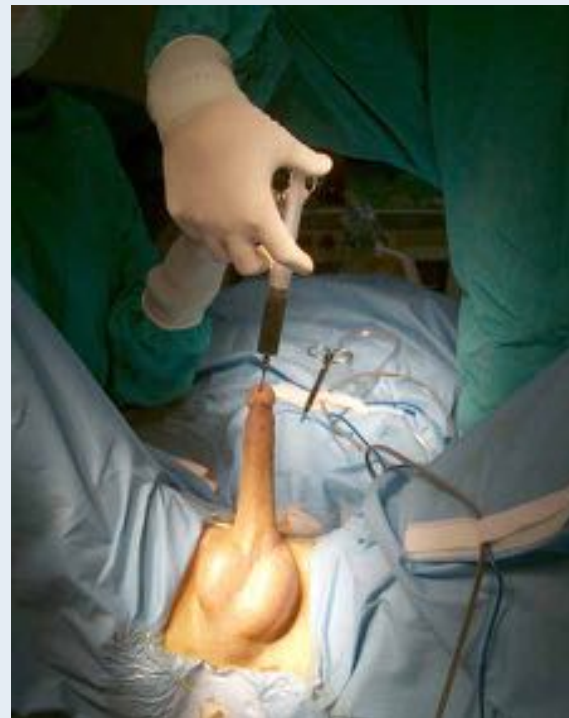
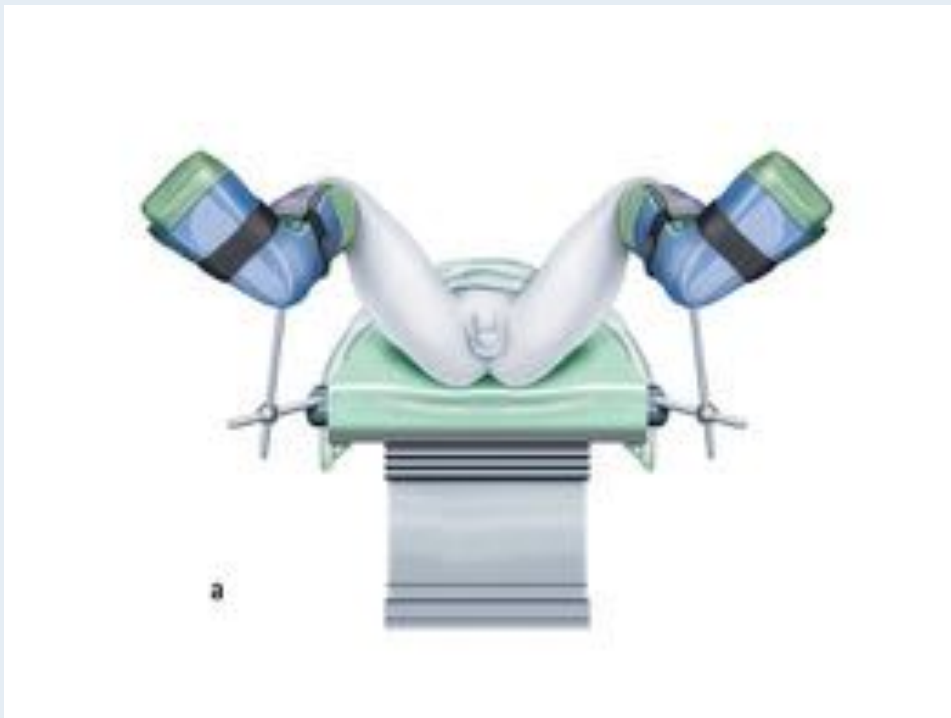J Urol. 2011 May; 185(5): 1788-91. doi: 10.1016/j.juro.2010.12.033. Epub 2011 Mar 21.

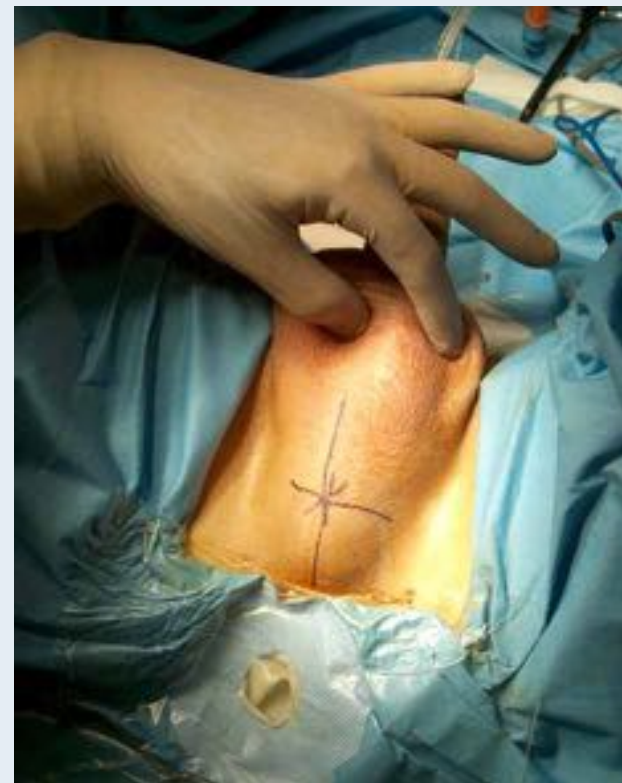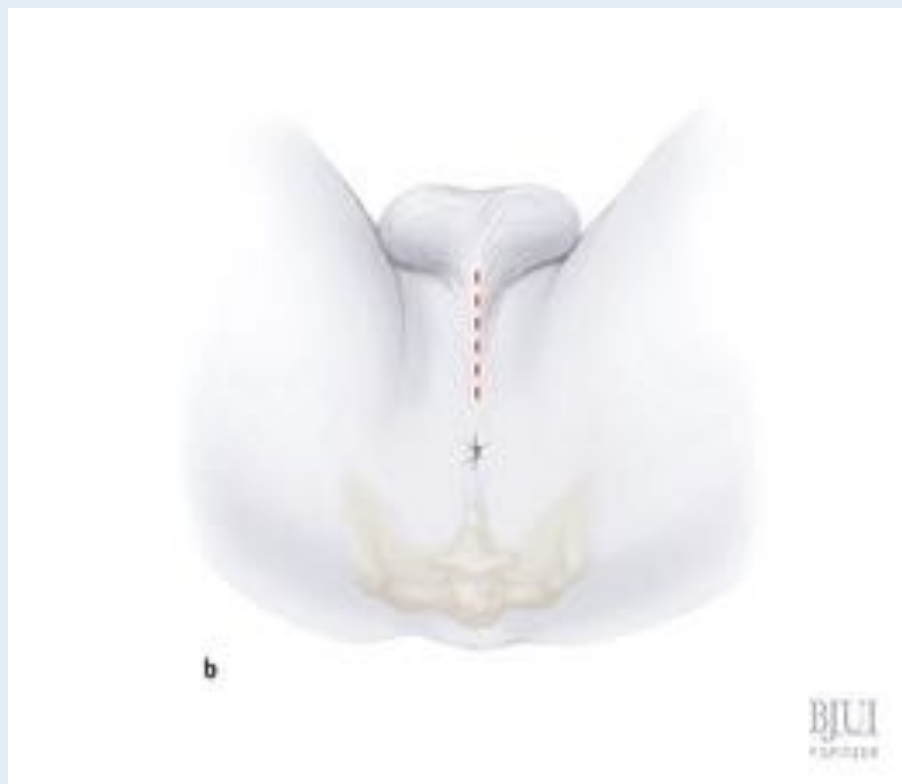
Two-sided bulbar urethroplasty using dorsal plus ventral oral graft: urinary and sexual outcomes of a new technique.

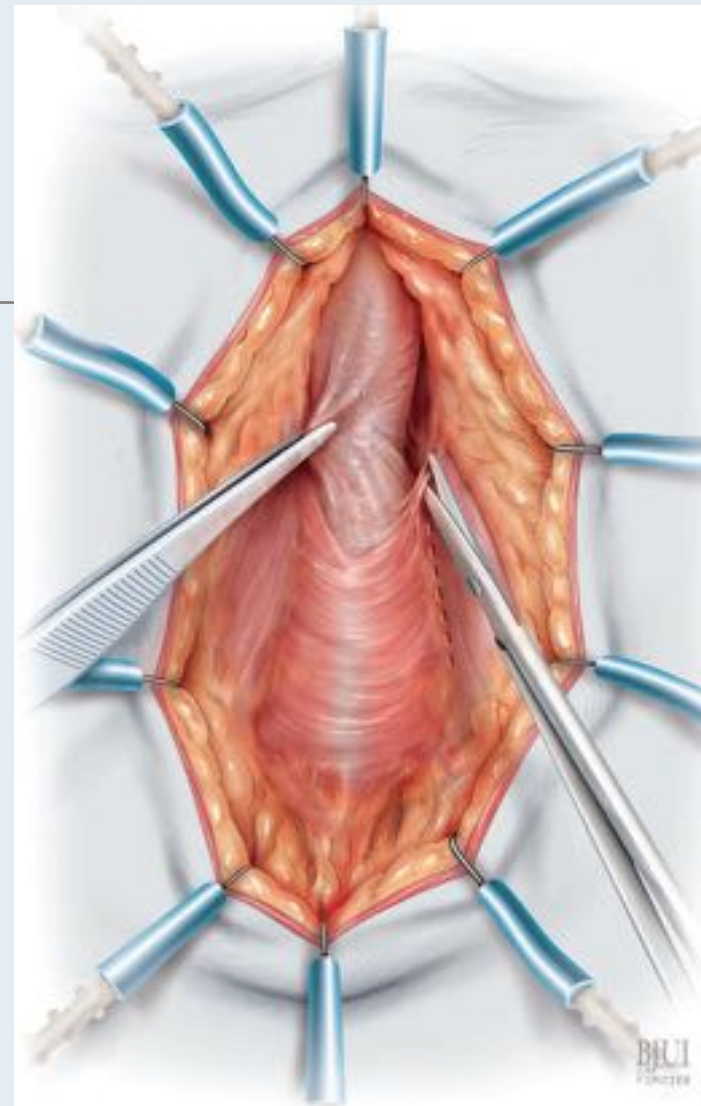
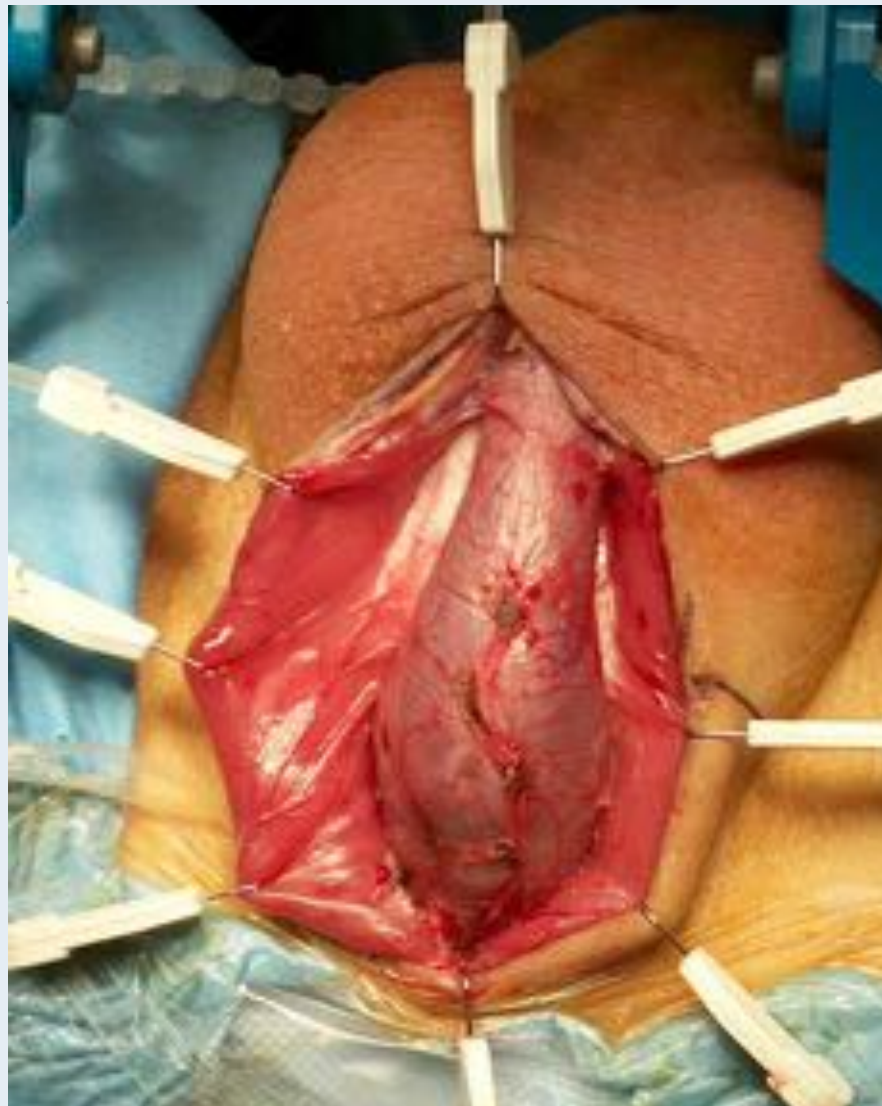
Ferreira E¹, Bezombes E, Shkar AA, Iannotti L, Gentile Y, Scarsa A.

2. TÉCNICA – Uretroplastia bulbar



2. TÉCNICA – Uretroplastia bulbar

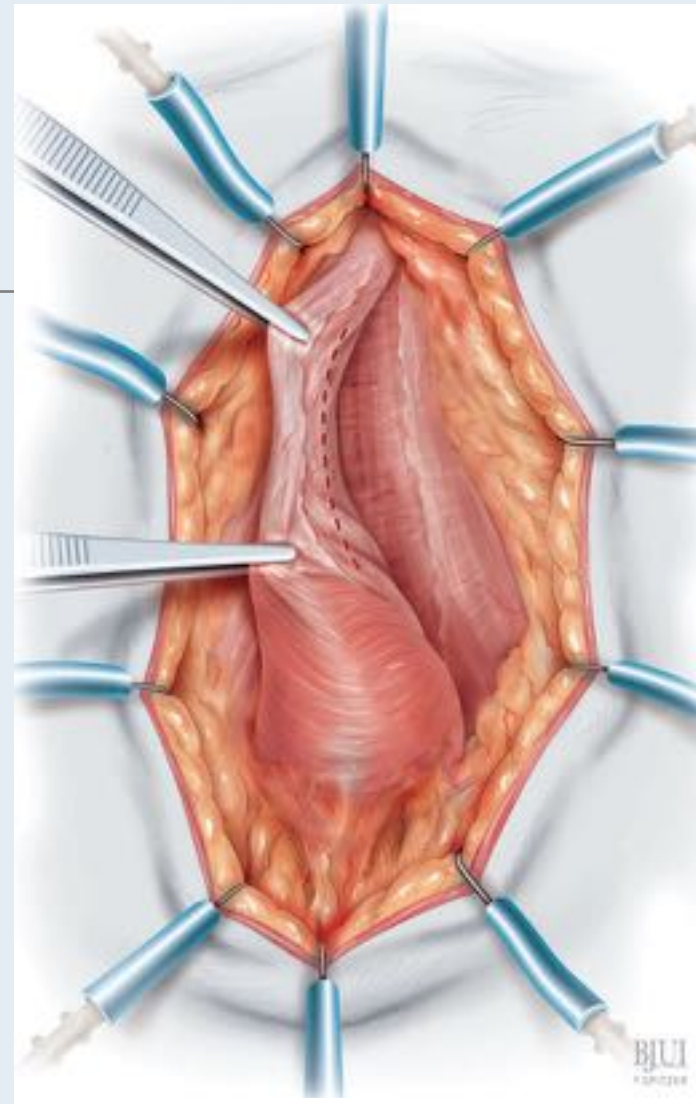
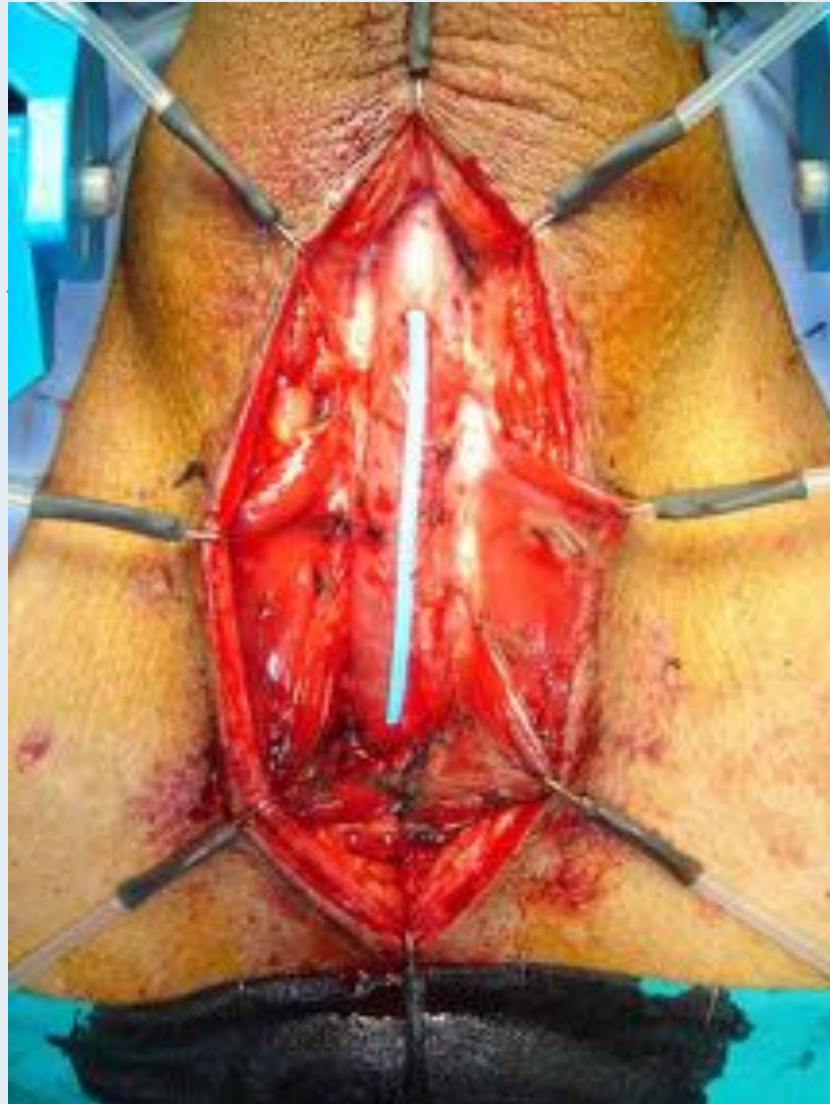



BUI 2012 Jun 109(1): 172-41. doi: 10.1191/1464-4101.2012.11006.x

Dorsal onlay oral mucosal graft bulbar urethroplasty.

Barbagli G, Santalucia S, Kulkarni SS, Tomasi G, Lazzoni M



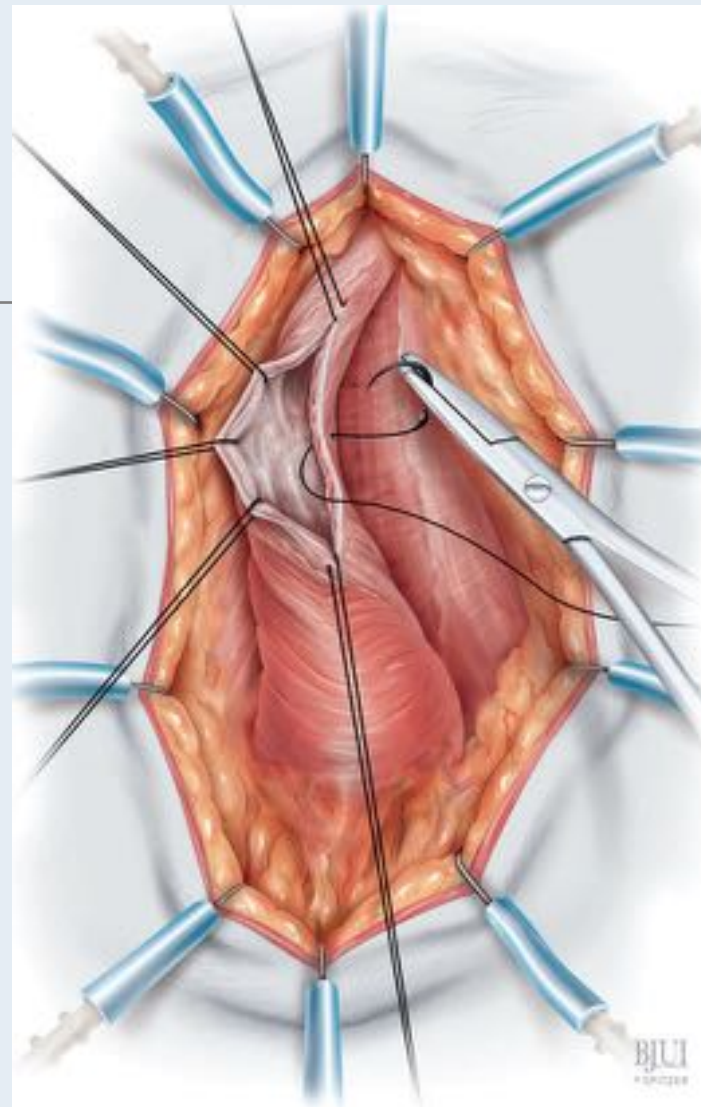
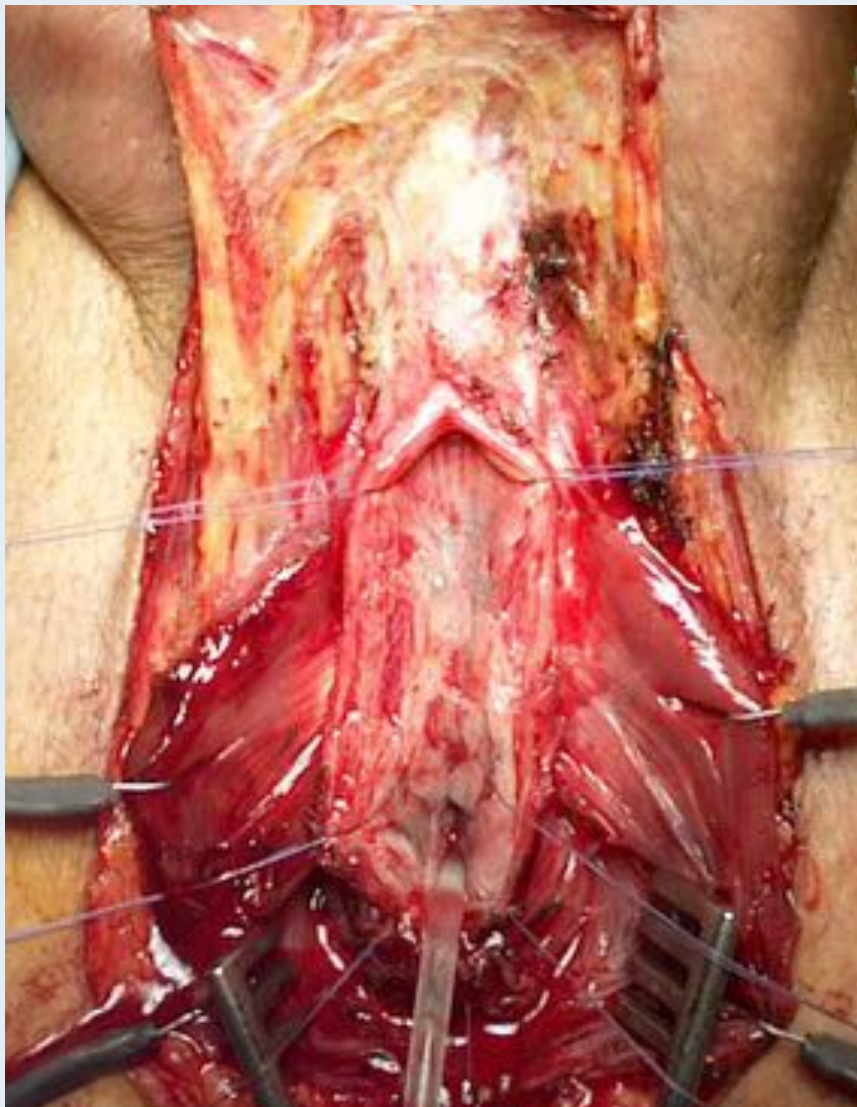Prof. Guido Barbagli

Center for Reconstructive
Urethral Surgery

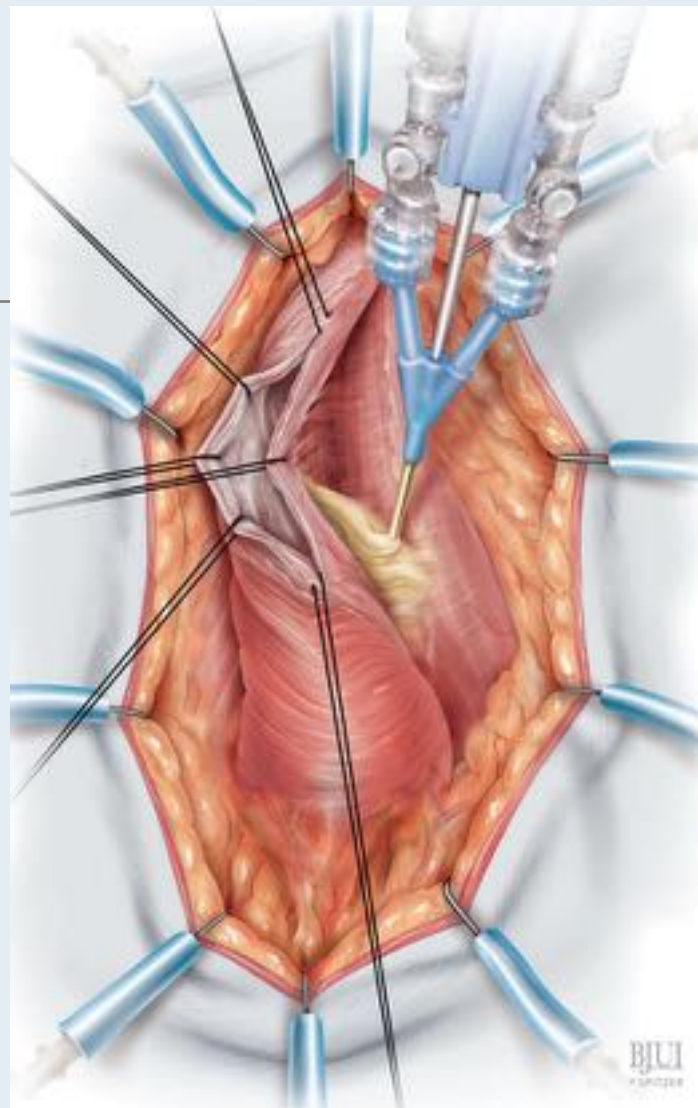
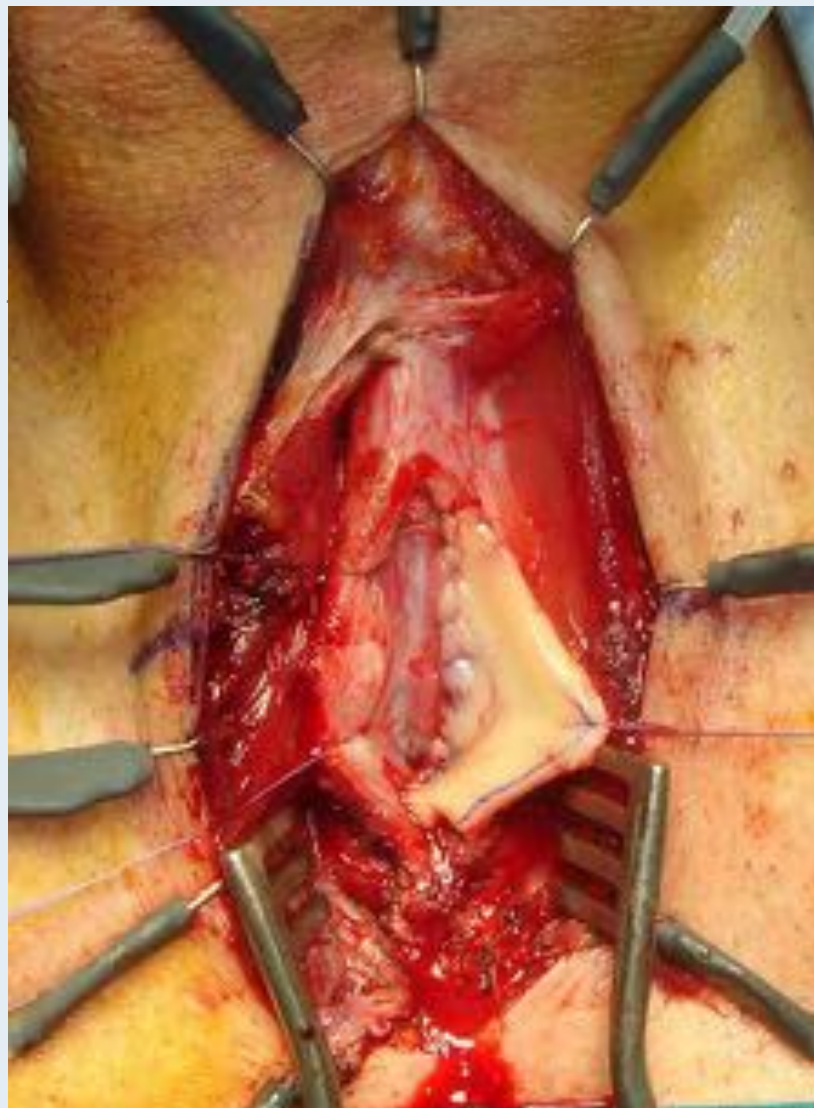
BJUI 2012 Jun 13(97): 1728-41. doi: 10.1111/j.1468-4101.2012.01006.x

Dorsal onlay oral mucosal graft bulbar urethroplasty.

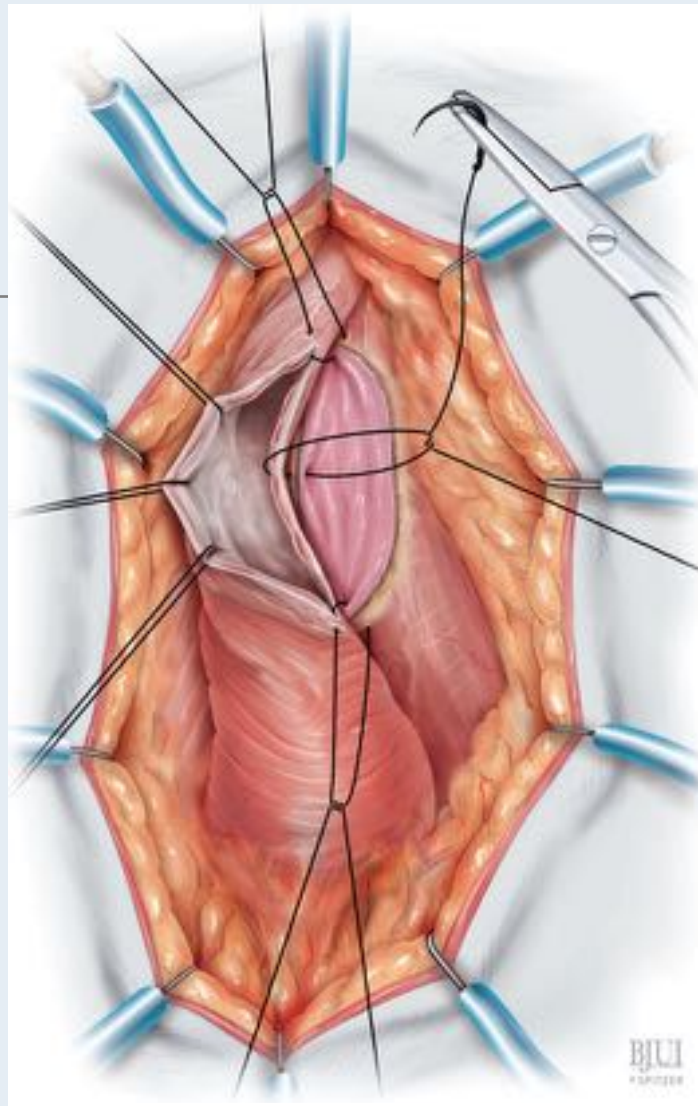
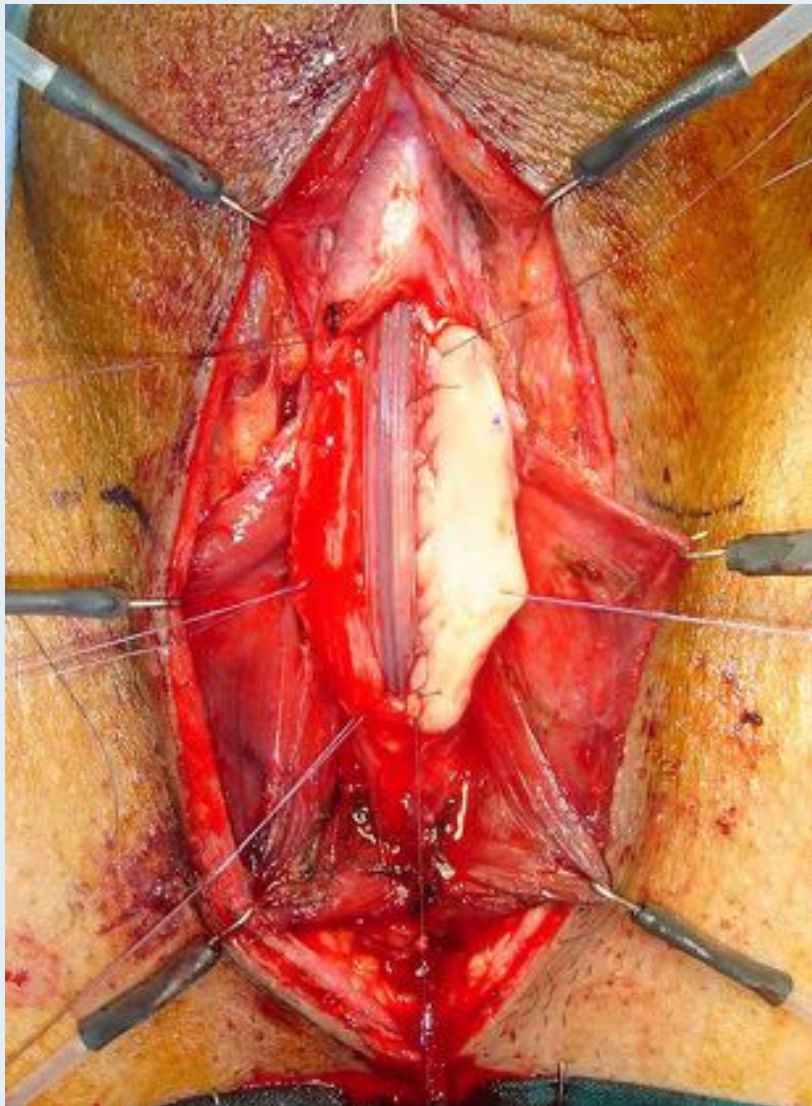
Barbagli G, Santarelli S, Furlani SS, Fiorani G, Lacerda M



BJUI, 2012 Jun 13(97(1)):4728-41. doi: 10.1155/1468-4101.2012.119064
Dorsal onlay oral mucosal graft bulbar urethroplasty.
Barbagli G, Santarelli S, Kulkarni SS, Fiorani G, Luzzo M



BULL. 2012 Jun 100(1): 1735-41. doi: 10.1111/j.1464-4101.2012.03008.x
Dorsal onlay oral mucosal graft bulbar urethroplasty.
Barbagli G, Santalino S, Kulkarni SS, Romani G, Luzzo M



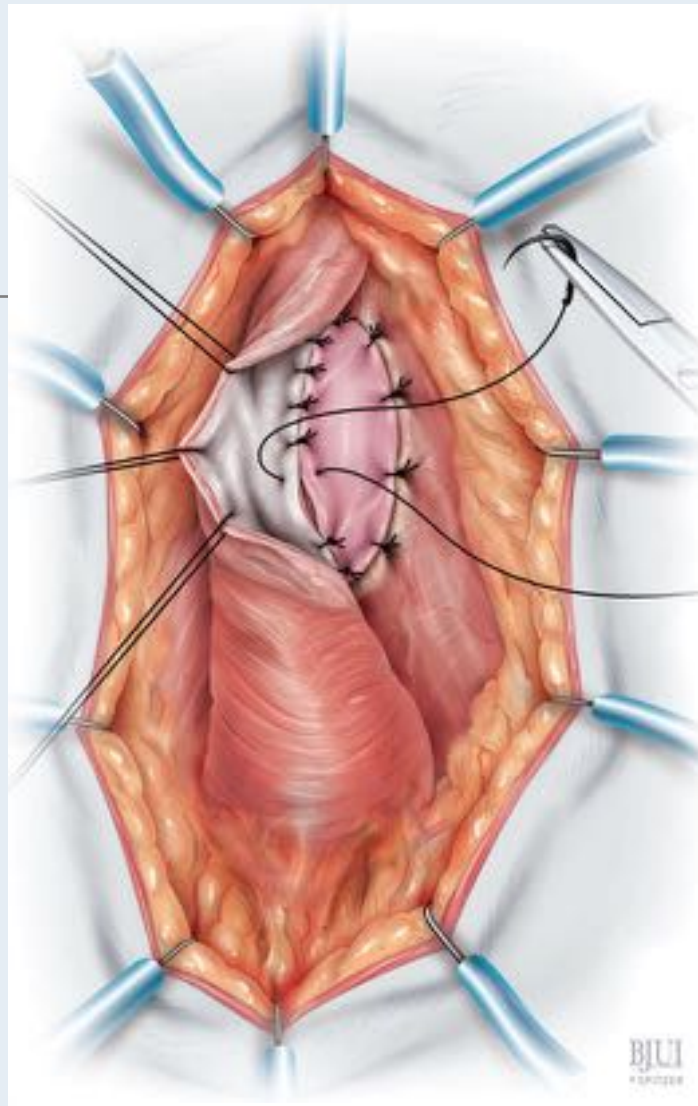
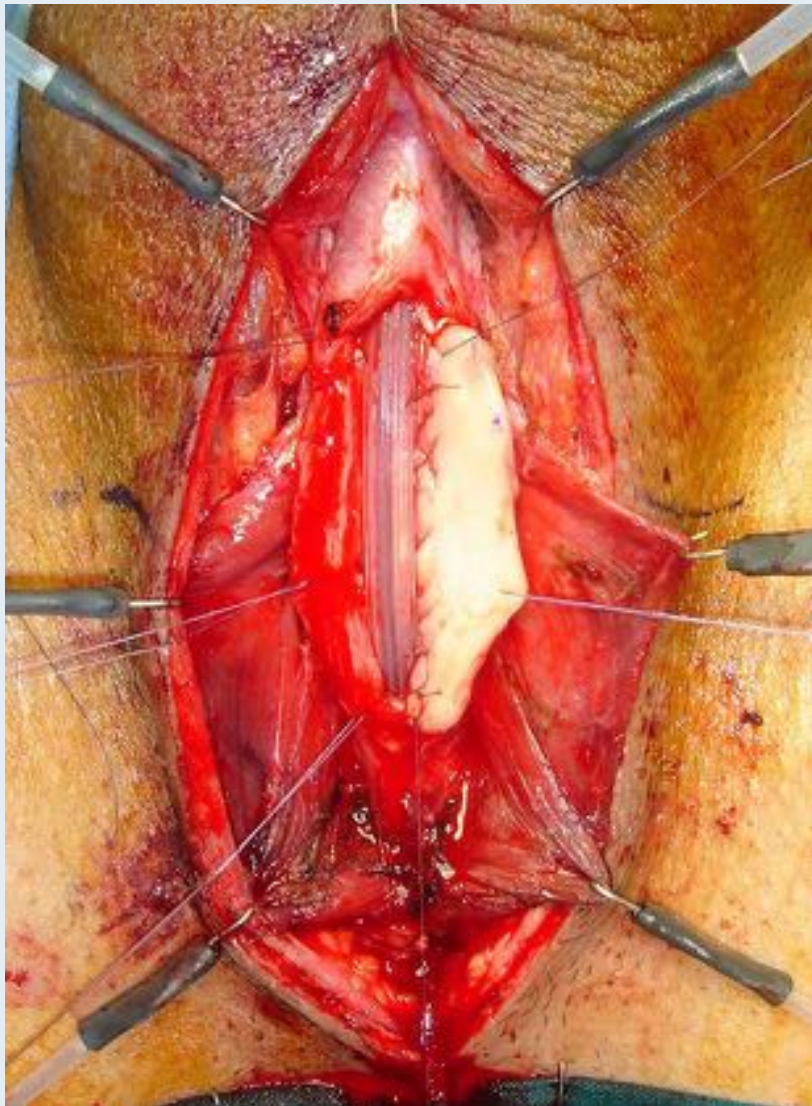
Prof. Guido Barbagli

Center for Reconstructive
Urethral Surgery

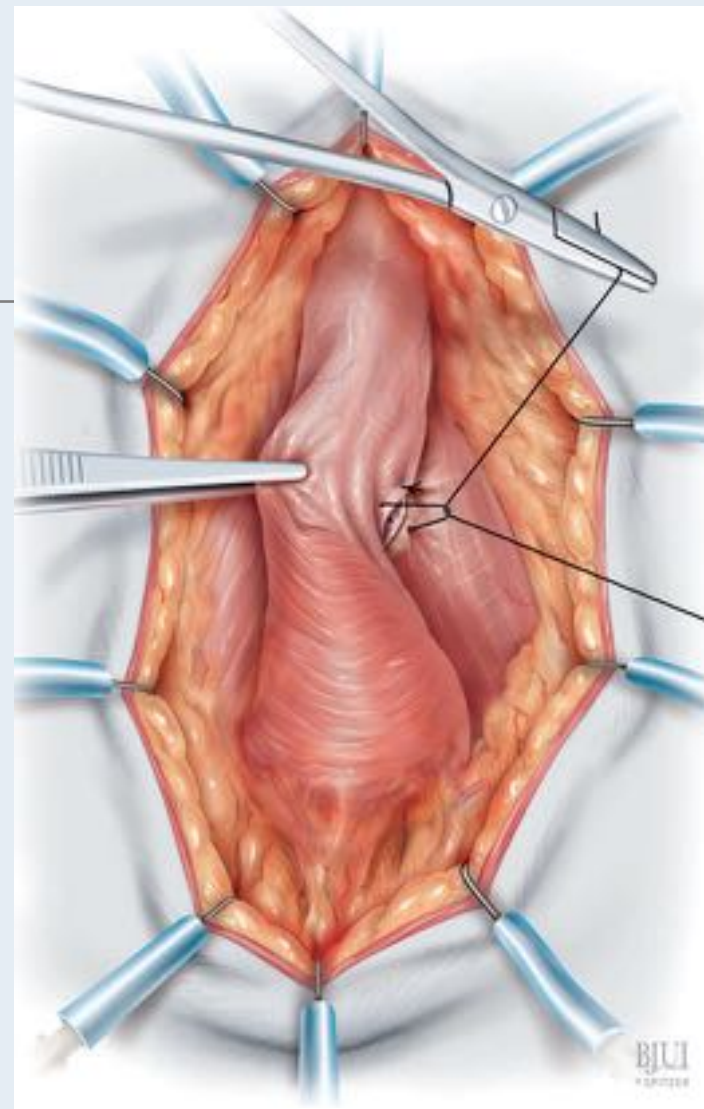
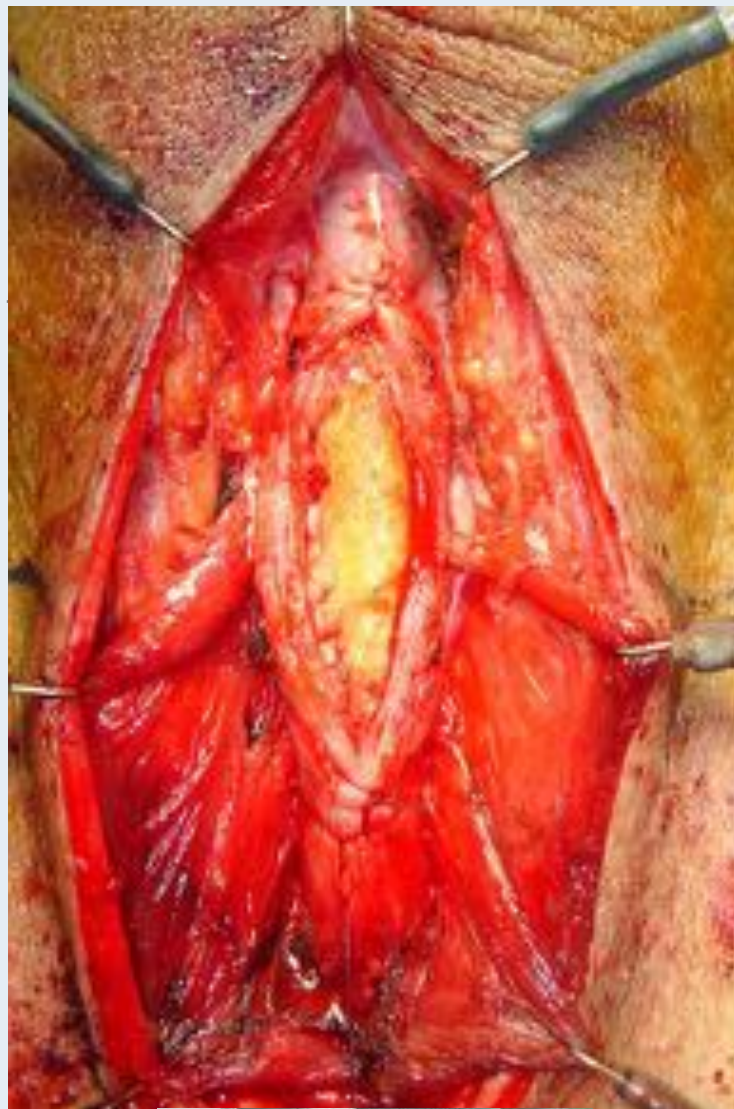
BJUI 2012; 16(1): 107-111. doi: 10.1111/j.1464-4101.2012.03006.x

Dorsal onlay oral mucosal graft bulbar urethroplasty.

Barbaldi G, Santalino S, Kubani SS, Romani G, Lazzari M

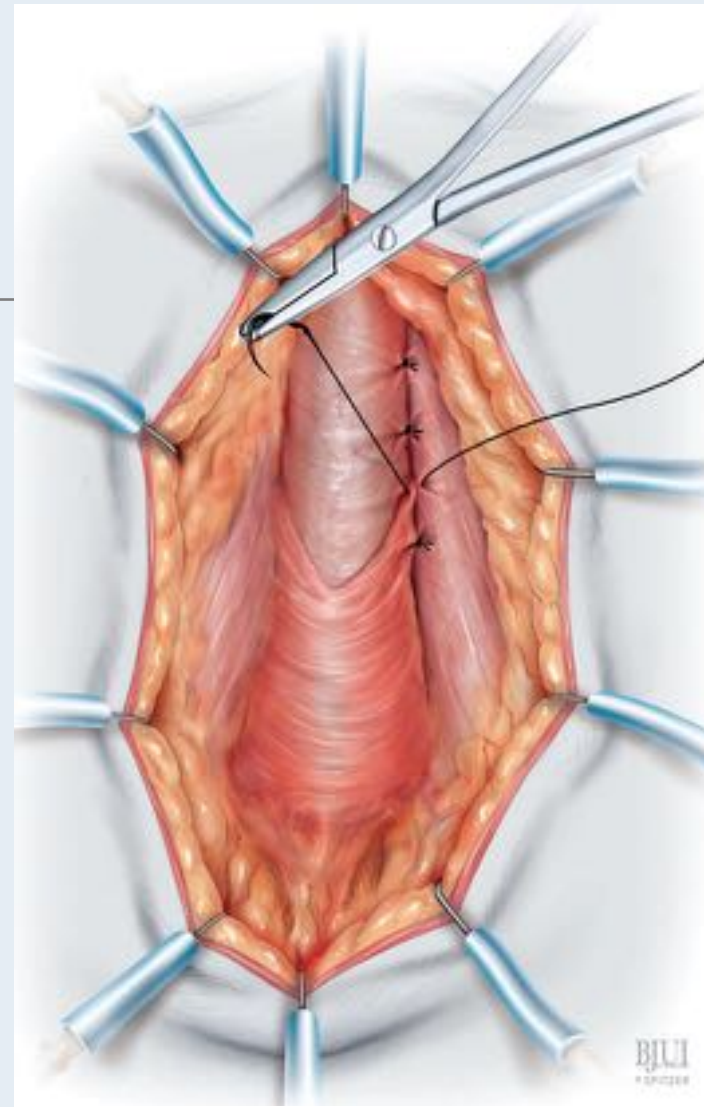
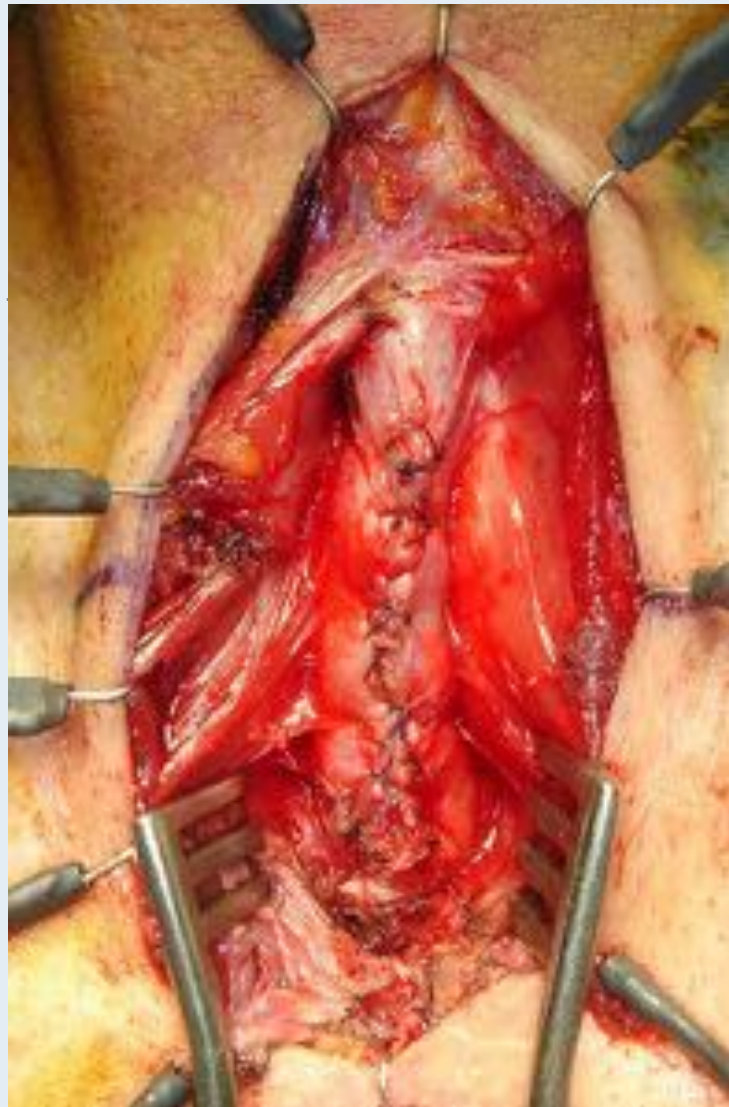


BULL J Urol. 2012 Jun;188(6):1073-41. doi: 10.1111/j.1464-4101.2012.03006.x
Dorsal onlay oral mucosal graft bulbar urethroplasty.
Barbagli G, Santarelli S, Kubani SS, Romani G, Lazzari M



BJUI, 2012, Jun 10(6):11-17. doi: 10.1155/1488-4102.2012.11006

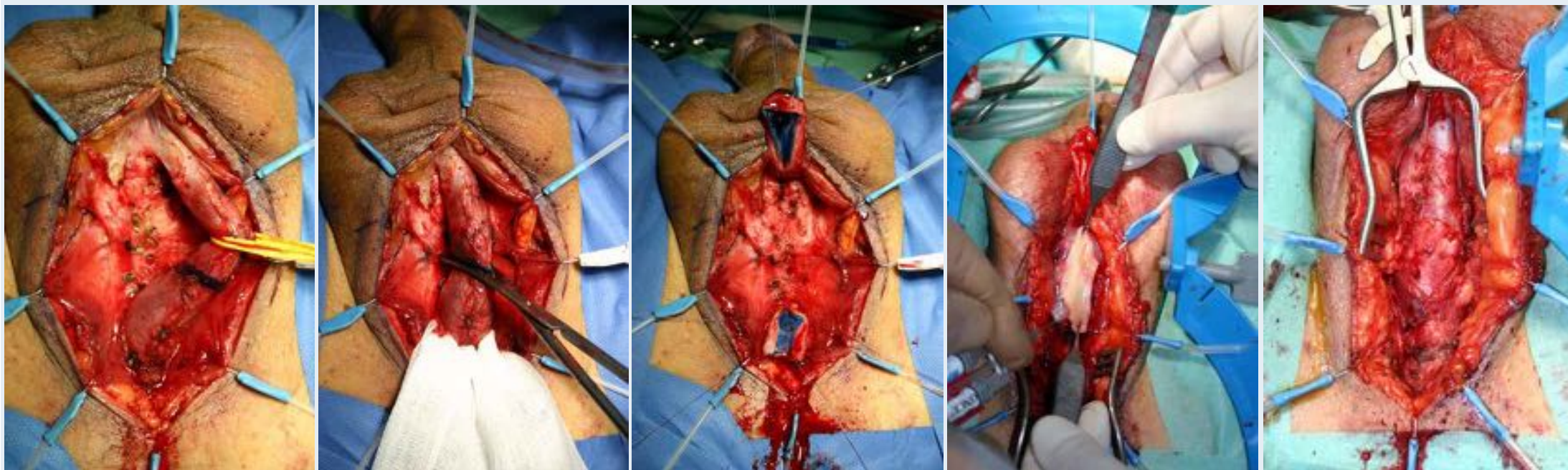
Dorsal onlay oral mucosal graft bulbar urethroplasty.
Barbaghi G, Santalucia S, Kulkarni SS, Fimiani G, Lazzoni M



BUIJL 2012 Jun 108(7): 4728-41. doi: 10.1177/1488-4101.2012.11008.6
Dorsal onlay oral mucosal graft bulbar urethroplasty.
Barbaghi G, Santalucia S, Kulkarni SS, Fimiani G, Laccorin M

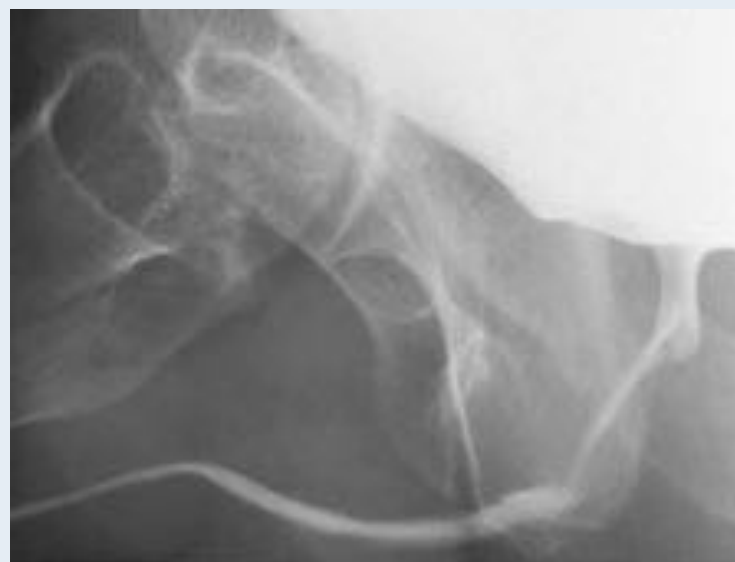
2. TÉCNICA – Uretroplastia bulbar

1. Excisão e Aumento



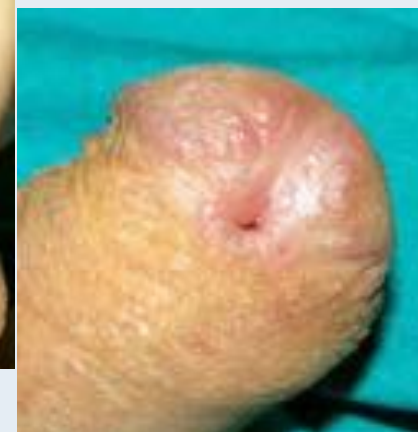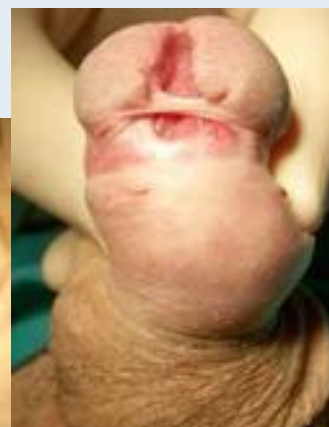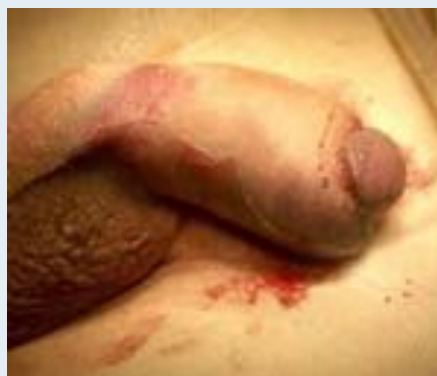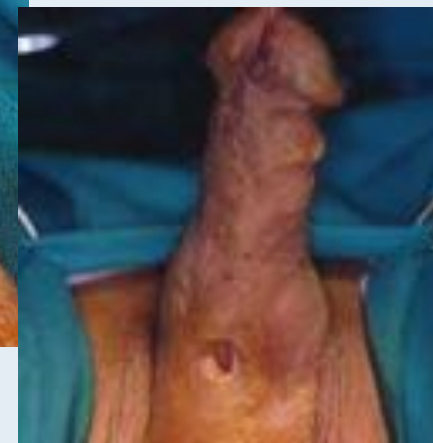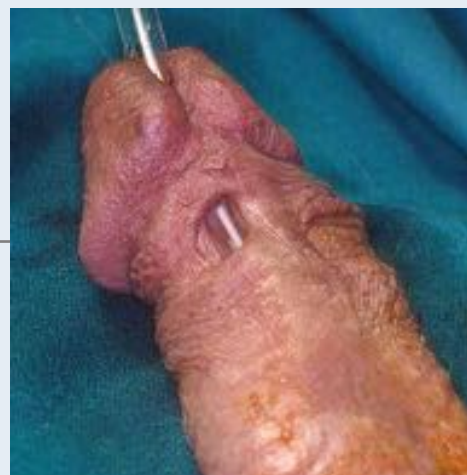2. TÉCNICA – Pós-op.

- Gelo local (face e períneo) e dieta líquida/fria
- Colutório com clorhexidina 3 dias após cirurgia
- Retira dreno às 48 hrs
 - Colocado nos casos de grande dissecação cirúrgica
- Alta hospitalar ao 3º dia
- Mantem antibiótico oral até remoção da algália
- Retira algália entre 2 a 3 semanas
- Faz uretrograma para confirmar ausência de extravasão



3. Complicações

- Limitação abertura bucal
- Dificuldade em comer, beber ou falar
- Uretrorragia
 - Ereções noturnas
- Hematoma/tumefação escrotal e infecção
- Parestesias do períneo e escroto
- Fístula uretral
- Aperto do meato
- Gotejo pós-miccional
- Ejaculação asténica
- Curvatura peniana
- Disfunção erétil



4. RESULTADOS

J Urol. 2008 Sep;174(3):955-7. discussion 957-8.

Bulbar urethroplasty using buccal mucosa grafts placed on the ventral, dorsal or lateral surface of the urethra: are results affected by the surgical technique?

Barbagli G, Cabral J, Guazzoni G, Montorsi F, Tassin D, Lazzari M.

“showed the same success rates (83% to 85%) and the outcome was not affected by the surgical technique.”

Urology. 2010 Dec;82(4):771-8.

Anterior urethroplasty and effects on sexual life: which is the best technique?

Cabral J, Franca D, Guazzoni G, Fossa F, De Gisi A, Deville Y.

“In penile urethral reconstruction, the wide use of buccal mucosa grafts seems to excel the use of skin flaps which easily distort the cosmesis and elasticity of the penis. In bulbar reconstructions, graft augmentation techniques seem to impact less on sexual outcome than excision anastomotic techniques.”

4. RESULTADOS

Urology. 2013 Apr;91(4):691-8. doi: 10.1016/j.urology.2012.11.058. Epub 2013 Feb 20.

The impact of ventral oral graft bulbar urethroplasty on sexual life.

Ferreira L¹, Serodony E, De Fuzza C, Bazzani S, Melucci S, Scifone C, Camozzi L.

*“Before urethroplasty, most of the patients reported sexual disorders, in particular reduced ejaculatory stream (85%); many of them (35%) feared the risk of a postoperative worsening in the quality of SL. **After urethroplasty, nobody reported a worsened erection, while most of the patients noticed a significant improvement in erection, ejaculation, relationship with their partner, sexual activity, and desire.**”*

Conclusão:

*“At short-term follow-up, the minimally invasive **ventral graft urethroplasty does not cause sexual complications, apart from the post-ejaculation dribbling. On the contrary, this technique showed to restore SL in all its aspects.**”*

4. RESULTADOS

Ann Urol 2013 Dec; 11(4):390-4. doi: 10.1016/j.aju.2013.09.004. Epub 2013 Oct 31.

The advantages of the ventral approach to bulbar urethroplasty.

Carvalho E*, Gonçalves E*, Oliveira DP*

“Overall, surgeons tend to use techniques that are easy, quick and give excellent outcomes with few complications. The graft urethroplasty using the ventral approach fulfils these requirements.”

4. RESULTADOS

J Urol. 2014 May;191(5):1788-91. doi: 10.1016/j.juro.2014.02.003. Epub 2014 Mar 24.

Two-sided bulbar urethroplasty using dorsal plus ventral oral graft: urinary and sexual outcomes of a new technique.

Castrode E¹, Bernardino E, Soares AA, Janotta L, Gentile Y, Soares A.

“49 of 73 cases who were preoperatively sexually active, none reported postoperative erectile impairment and all were satisfied with their sexual life.”

Urology. 2015 Apr;85(4):942-7. doi: 10.1016/j.urology.2015.01.013.

Two-sided dorsal plus ventral oral graft bulbar urethroplasty: long-term results and predictive factors.

Castrode E¹, Luchini N², Bernardino E³, Di Pietro GP⁴, Cucchiaro GP⁵, Tanti GP⁶, De Santis G⁷.

“Of the 166 patients, 149 (89.8%) were successful and 17 (10.2%) were failures. Most of the failures (90%) were observed during the first 5 years of follow-up; afterward, the success rate remained stable.”

5. Acta Urológica



- Início
- Academia de Urologia
- A Associação
- Eventos
- Publicações
- Medicina Familiar
- Apoios, Prémios e Bolsas
- Ferramentas
- Notogramas - Colóquios
- Estudos
- Vídeos
- NIAPU
- Módulo de Diagnóstico da APU
- ALU
- Associação Lusitana de Urologia
- Links
- Contactos
- Informação ao Público
- Doenças Urológicas

uretroplastia bulbar Procurar



Resultados da Procura

A sua procura por **uretroplastia bulbar**, encontrou 3 documentos. Voltar

1. Uretroplastia com enxerto ventral de mucosa oral. A nossa experiência

Proceder à avaliação retrospectiva da eficácia da técnica cirúrgica de uretroplastia de substituição com enxerto de mucosa oral em posição ventral no nariz bífido.
 Uretroplastia com enxerto ventral de mucosa oral. A nossa experiência. Rui Verdes, Fernando Vila..... de uretra bulbar (Nov) e nos restantes 3 doentes houve necessidade de correção em.....

2. Resultados a médio prazo das uretroplastias nas estenoses da uretra masculina

Experiência do serviço de urologia do Hospital de São João
 Objectivo: Avaliação dos resultados a médio prazo da correção cirúrgica por via aberta das estenoses de uretra masculina. Material e Métodos: Foram avaliados retrospectivamente os doentes operados.....
 ...a médio prazo das uretroplastias nas estenoses da uretra masculina. Experiência do serviço de..... logo e logo, bulbar e bulboepiforeta, e os resultados pediculado de pele genital em um os.....

3. Cirurgia Reconstructiva da Uretra. Experiência recente do Serviço de Urologia do CHVG/E

As situações de estenose de uretra implicam, mais ainda do que outras patologias, tratamento individualizado, mas também aspectos relacionados com o doente portador da estenose, suas comorbilidades.....
 ...realizaramos 17 uretroplastias, sendo que em duas delas foi apenas realizado o (1º tempo)..... frequente a uretra bulbar (35,3 %). Em 35,3 % dos casos as uretroplastias foram realizadas em 1.....

Páginas de Resultados: 1

Acta Urológica Portuguesa 2006, 17, 1, 65-68

65

Resultados a médio prazo das uretroplastias nas estenoses da uretra masculina - Experiência do serviço de Urologia do Hospital de São João

J. Gomes¹, P. Vinhas², P. Dias³, M. Escó⁴

- 1 - Serviço Uropediatria do Hospital, R.U.I.
- 2 - Serviço Urologia do Hospital de Urologia, R.U.I.
- 3 - Serviço Urologia do Hospital, R.U.I.
- 4 - Serviço de Serviço de Urologia, R.U.I.

Correspondência: José Gomes, Rua D. João IV, 21, 4400 Vila Verde - Tel: 21 4322740

Resumo

Objectivo: Avaliação dos resultados a médio prazo da correção cirúrgica por via aberta das estenoses de uretra masculina.

Materiais e Métodos: Foram avaliados retrospectivamente os doentes operados entre 1994 e 2004, incluindo o estudo retrospectivo de 30 doentes do sexo masculino, com estenose de uretra de diferentes etiologias e localizações. As intervenções cirúrgicas realizadas predominantemente a uretroplastia com enxerto logo e logo, bulbar e bulboepiforeta, e os resultados pediculado de pele genital em dois dos doentes operados. O tempo médio de seguimento foi de 33 meses. O tempo de cirurgia foi o estudo por via transuretral. Prevalência de restrição urinária (RUI) superior a 0,5 e que foram submetidos a (2º tempo) superior a 10% em uretroplastia pediculado e no controlo de RUI por via transuretral em 10% de doentes.

Conclusões: A taxa de sucesso global foi de 92,3%.

5. Acta Urológica



- Início
- Academia de Urologia
- A Associação
- Eventos
- Publicações
- Medicina Familiar
- Apoios, Prémios e Bolsas
- Ferramentas
- Monografias - Consenso
- Estudos
- Videos
- NIAPU
- Módulo de Sistemas da APU
- ALU
- Associação Iberoamericana de Urologia
- Links
- Contactos
- Informação ao Público
- Doenças Urológicas

uretroplastia peniana



Resultados da Procura

A sua procura por **uretroplastia peniana**, encontrou 3 documentos. [Voltar](#)

- 1. Uretroplastia Peniana com Inxerto de Mucosa Bucal em um Tempo - Técnica de Asopa**
 A uretroplastia com enxerto de mucosa bucal (IME) tem-se tornado cada vez mais popular na resolução dos apertos uretrais anteriores. Foram demonstrados resultados excelentes com ambas as técnicas...
 Uretroplastia Peniana com Inxerto de Mucosa Bucal em um Tempo - Técnica de Asopa Asopa Pedro... Uretroplastia Peniana com Inxerto de Mucosa Bucal em um Tempo - Técnica de Asopa Asopa Pedro...
- 2. Reconstrução complexa da Uretra em doente Multioperado, Uretroplastia com Mucosa Bucal**
 Os estreitamentos da uretra apresentam situações muitas vezes extremamente complexas e de difícil resolução, muitas vezes apresentam nestes casos reconstruções em vários tempos, uretrotomias...
 ...Multioperado, Uretroplastia com Mucosa Bucal Alexandre Mendes Luz Hospital de Tróia... importante, a pele peniana escassa e circular, muitas vezes com fístulas e infecção crónica...

[Figuras de Resultados: 3](#)

Uretroplastia Peniana com Inxerto de Mucosa Bucal em um Tempo - Técnica de Asopa

Asopa Technique - One Time Buccal Mucosal Graft (IMG) Subintima Peric Uretroplasty

TÉCNICA CIRÚRGICA

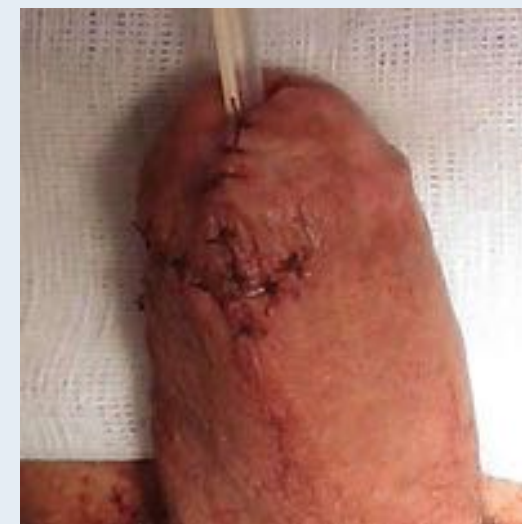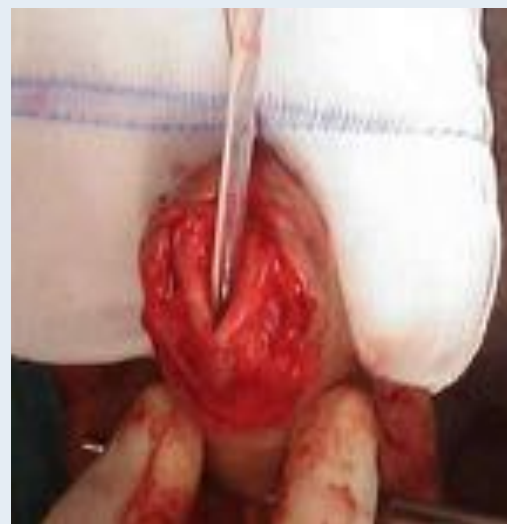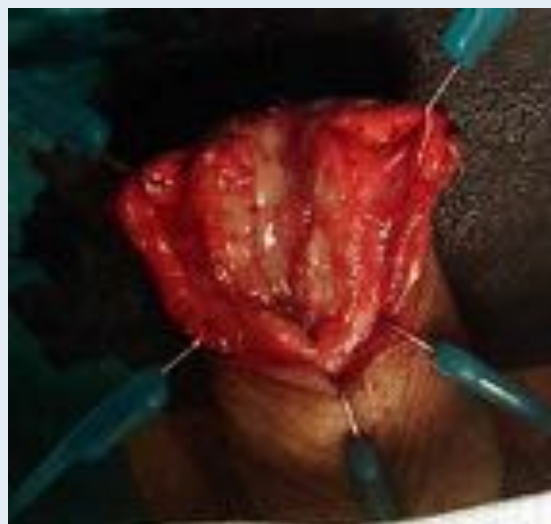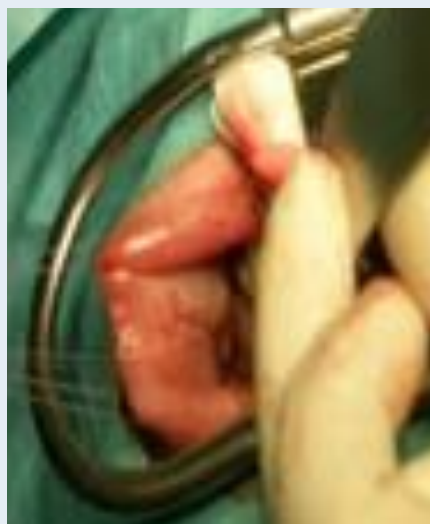Autores:
Pedro Asopa Pedro / Asopa Pedro / Asopa Pedro / Asopa Pedro

Identificação:
Sociedade Portuguesa de Urologia
Associação Europeia de Urologia
Fundação Europeia de Urologia

Correspondência:
Dr. Asopa Pedro

RESUMO:
A uretroplastia com enxerto de mucosa bucal (IME) tem-se tornado cada vez mais popular na resolução dos apertos uretrais anteriores. Foram demonstrados resultados excelentes com ambas as técnicas...
ABSTRACT:
Buccal mucosal graft (IMG) urethroplasty has become popular in the management of anterior urethral strictures with good results. Excellent results have been reported by both sides for both techniques. Asopa Pedro is a urologist who has been practicing for many years in the field of urology.

5. Acta Urológica



Pedro Bargão, Bruno Graça, Manuel Coelho

Uretroplasta peniana com enxerto de mucosa bucal em um tempo – Técnica de Asopa

Acta Urol 2010 Jul(27)2:75-81

6. Conclusões

- A mucosa bucal é o actual enxerto de eleição para a uretroplastia peniana e bulbar
- A mucosa jugal é o enxerto mais utilizado com menores complicações funcionais e estéticas
- A uretroplastia peniana poderá ser realizada em 1 tempo com aplicação dorsal do enxerto ou em dois tempos com intervalo de 6 a 12 meses
 - Líquen escleroso e falência da correção de hipospádias
- A uretroplastia bulbar deverá ser realizada em 1 tempo com aplicação ventral ou dorsal do enxerto de acordo com a experiência e preferência do cirurgião
- A função sexual é mais preservada quanto menor a mobilização uretral e maior a preservação das estruturas peri-uretrais
- A colheita do enxerto bucal e sua aplicação uretral é uma técnica cirúrgica *standardizada* e que deverá ser realizada por todos os urologistas (?)

Uretroplastia com enxerto



CIRURGIA RECONSTRUTIVA DA URETRA ANTERIOR

Bruno Graça
Urologista, FEBU

 **HOSPITAL DA LUZ**