

Sociedade Portuguesa de Andrologia

ACTUALIZAÇÕES NA INFERTILIDADE MASCULINA



Luís Ferraz da Silva
La Fuente de Carvalho

“Se a Ciência é efémera
a Amizade é perene...”

ACTUALIZAÇÕES NA INFERTILIDADE MASCULINA



Actualizações na Infertilidade Masculina

FICHA TÉCNICA

Título

ACTUALIZAÇÕES NA INFERTILIDADE MASCULINA

Autores

LUIZ FERRAZ DA SILVA
LA FUENTE DE CARVALHO

Edição

SOCIEDADE PORTUGUESA DE ANDROLOGIA

Execução Gráfica

SAÚDE, SÁ — ARTES GRÁFICAS

Depósito Legal

311030/10

Tiragem

500 EXEMPLARES

Sociedade Portuguesa de Andrologia

Actualizações na Infertilidade Masculina

INDICE

Actualizações na Infertilidade Masculina

Anatomo-fisiologia do aparelho reprodutor masculino – <i>Pedro Moreira</i>	7
Causas de infertilidade masculina – <i>Prof. Pedro Vendeira, Ivo Lopes</i>	21
O casal infértil – Avaliação do factor masculino – <i>Luis Costa</i>	35
A importância do espermograma – <i>Helena Figueiredo</i>	43
Estudo genético da infertilidade masculina – <i>Prof. Alberto Barros</i>	47
Fragmentação do DNA do espermatozóide – <i>Carolina Almeida</i>	51
Biópsia testicular diagnóstica – <i>Luis Ferraz</i>	55
Tratamento hipogonadismo hipogonadotrófico - <i>Tiago Rocha</i>	59
Tratamento empírico da infertilidade idiopática de causa masculina - <i>Nuno Monteiro Pereira</i>	61
Antioxidantes e infertilidade masculina - <i>Luis Ferraz</i>	69
Varicocele e infertilidade - <i>Alcino Oliveira</i>	73
Tratamento cirúrgico da azoospermia obstrutiva – <i>Vitor Oliveira</i>	77
Colheita de espermatozoides para ICSI - <i>Luis Ferraz</i>	93
Colheita de gametas do testículo para ICSI . Protocolos de Actuação - <i>Luis Ferraz</i>	95
Criopreservação de células germinativas masculinas - <i>Prof. Mário Sousa</i>	101
Breves noções sobre técnicas de reprodução médica assistida - <i>Helena Figueiredo</i>	107
Ética em reprodução médica assistida - <i>Helena Figueiredo</i>	111

PREFÁCIO

Nos últimos anos, em face da grave diminuição da natalidade, principalmente, nos países desenvolvidos, as entidades de saúde começaram a dar maior relevância aos problemas da infertilidade, por afectar 10-15% dos casais em idade reprodutiva.

É consensual que 50% das causas da infertilidade são por factor masculino, pelo que a avaliação do homem assume um papel importante para a sua resolução. Uma história clínica bem colhida, um exame físico cuidadoso e exames subsidiários criteriosos devem constituir a primeira parte do estudo de todo o homem que apresente um espermograma alterado. Só depois se devem discutir as opções de tratamento, nomeadamente, o recurso a técnicas de procriação medicamente assistida. Inverter esta ordem não é, seguramente, uma boa prática médica, por mais imediatos que sejam os resultados pretendidos.

Nos últimos anos a SPA tem desenvolvido um grande esforço no sentido de cativar e preparar jovens Urologistas para a área da Medicina Reprodutiva. Para além da realização de cursos e reuniões, este livro é um documento inédito, que reúne temas inovadores e actuais, de todo o campo da infertilidade masculina. Os textos, elaborados por pessoas com uma larga experiência clínica, encontram-se estruturados e numa linguagem simples mas concisa, pelo que pensamos poder ser um precioso auxiliar “de consulta” por todos os que desejam interessar-se pelo tema.

A todos aqueles que dum maneira empenhada colaboraram, desde a primeira hora, deixamos o nosso reconhecimento. Aos futuros leitores agradecemos, desde já, críticas e sugestões que queiram enviar para que em 2012, possamos lançar uma 2ª edição ampliada e actualizada.

*Luis Ferraz
La Fuente de Carvalho*

ANATOMO-FISIOLOGIA DO APARELHO REPRODUTOR MASCULINO

Pedro Moreira

Interno Complementar de Urologia do Serviço de Urologia e Transplantação Renal dos Hospitais da Universidade de Coimbra;

Assistente Convidado de Anatomia do Instituto de Anatomia Normal da Faculdade de Medicina da Universidade de Coimbra

O aparelho genital masculino é indispensável à função reprodutora do macho da espécie humana. Para efeitos de sistematização, dividimos este capítulo em anatomia e fisiologia.

1 - Anatomia

O Aparelho Genital Masculino pode dividir-se em testículos, vias espermáticas e glândulas anexas. Abordaremos sucintamente: testículos; epidídimos; canais deferentes; vesículas seminais e canais ejaculadores; próstata; glândulas bulbouretrais ou de Cowper; pénis.

1.1 - Testículos

Os testículos são as gónadas masculinas, responsáveis pela síntese das células germinativas masculinas bem como das hormonas sexuais, essencialmente a testosterona. Estão envolvidos pelo escroto, suspensos pelo cordão espermático. É frequente o esquerdo estar suspenso um pouco mais abaixo que o direito.

As suas dimensões médias são de 4,5 cm x 3 cm x 2,5 cm, e o seu peso médio é de 20 gramas. No idoso, o testículo já terá perdido cerca de um quinto das suas dimensões.

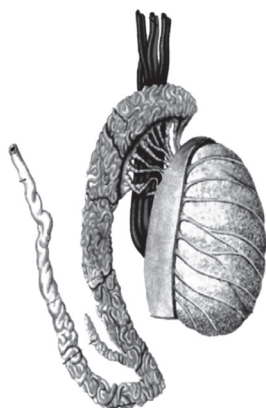


Figura 1 – Testículo e epidídimo

1.1.2 - Vascularização

As artérias que vascularizam o testículo são: a artéria testicular ou espermática (principal), a artéria cremastérica e a artéria deferencial.

A artéria testicular tem origem na aorta abdominal, abaixo da origem das renais, dirige-se para baixo, para trás e para fora, cruzando o ureter, e vai percorrer o trajecto inguinal. Ao abandonar o cordão espermático origina dois ramos colaterais: as artérias epididimárias (anterior e posterior). Alcança depois o pólo superior do testículo e divide-se num ramo medial e noutro lateral. Estes ramos vão distribuir-se por territórios independentes e determinar sectores arteriais, chamando-se a estes ramos artérias sectoriais.

A artéria cremastérica tem origem na artéria epigástrica inferior, ramo da íliaca externa, e é responsável pela vascularização do cordão espermático.

A artéria deferencial, ramo da vesículo-deferencial, pode originar-se tanto na vesical superior como na inferior. É responsável pela vascularização do canal deferente e anastomosa-se com o ramo terminal da artéria epididimária posterior.

1.1.3 Drenagem venosa

As veias que emergem do testículo, em número de 8 a 12, vão constituir dois plexos venosos. O mais anterior e volumoso é o plexo pampiniforme (Figura 3). Este plexo situa-se anteriormente ao canal deferente, envolvendo a artéria testicular. Juntamente com o dartos e o cremáster, faz parte do sistema termo-regulador do testículo, ajudando a mantê-lo a uma temperatura constante. Vai, após abandonar o trajecto inguinal, formar as duas veias testiculares. A veia direita drena na veia cava inferior, ao passo que a esquerda drena na veia renal homolateral.

O plexo venoso posterior compreende veias situadas atrás do deferente, e vai drenar na veia epigástrica inferior.

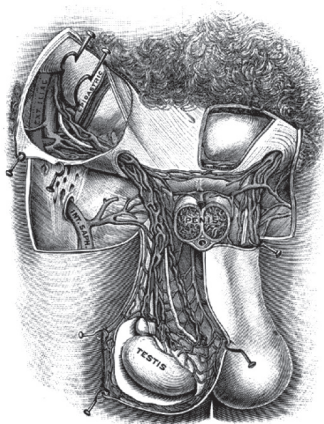


Figura 3 – Drenagem venosa do testículo

1.1.4 - Drenagem linfática

Estes acompanham os vasos testiculares, cruzam o uréter na sua porção abdominal e terminam:

- À direita nos gânglios linfáticos pré e látero-cavos;
- À esquerda nos gânglios linfáticos pré e látero-aórticos.

Uma vez que a cisterna chili se encontra do lado esquerdo, existe uma tendência da linfa dos gânglios para-cavos drenar para os gânglios para-aórticos; o reverso não acontece.

1.1.5 - Inervação

O testículo não tem inervação somática, apenas simpática e parassimpática. A inervação simpática provém de dois plexos: o testicular e o vesículo-deferencial.

O plexo testicular origina-se no plexo solar (ou celíaco), nos gânglios aórtico-renais, relaciona-se com a artéria testicular até alcançar o testículo. O plexo vesículo deferencial origina-se no plexo hipogástrico inferior (ou plexo pélvico), vai seguir o trajecto da artéria deferencial até à cauda do epidídimo.

A inervação parassimpática provém do plexo pudendo, por intermédio dos nervos esplanhcnicos pélvicos ou nervi erigentes de Eckardt (origem S2-S4). Estes vão ajudar a constituir o plexo hipogástrico, inervando o testículo por intermédio deste.

1.2 - Epidídimos

O epidídimo é uma **estrutura alongada, situada na superfície posterior do testículo**. Achatado de frente para trás, tem uma concavidade ântero-inferior (Figura 4).

Como já referido, da rete testis vão partir os canais eferentes que vão desembocar numa estrutura chamada canal epididimário. Este, quando estendido, vai ter um comprimento de cerca de 6 metros.

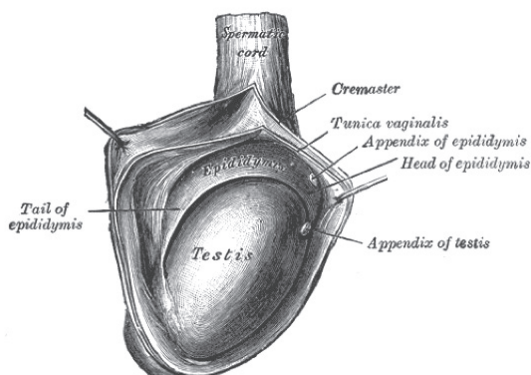


Figura 4 – Conteúdo de bolsa escrotal

1.2.1 - Descrição

O epidídimo é constituído por cabeça, corpo e cauda.

A cabeça é volumosa e arredondada e mede 5 mm de diâmetro transversal. A sua face anterior está aderente ao testículo, aonde está unida pelos canais eferentes, pela vaginal e por tecido celulo-fibroso. O folheto visceral da vaginal vai recobrir a cabeça do epidídimo e continuar-se com a do testículo para diante, para cima e para os lados.

O corpo é achatado e em forma de prisma triangular. A sua face lateral está coberta pela vaginal, mas a sua face medial não está e relaciona-se com os vasos do cordão. Abaixo do corpo e entre este e o testículo, vamos encontrar o fundo de saco epididimo testicular.

A cauda é mais achatada, continua-se pelo canal deferente, e também vai estar ligada à parede escrotal pelo ligamento escrotal.

Anatomicamente o epidídimo é constituído pelo canal epididimário (Figura 5). Este tem na sua constituição um epitélio pseudo-estratificado com células contendo microvilosidades, uma membrana basal envolvida por células musculares lisas e um tecido conjuntivo denso, muito vascularizado, que na sua porção externa se chama albugínea epididimária.

É no epidídimo que os espermatozoides vão adquirir mobilidade; o músculo liso da membrana basal auxilia no transporte do esperma para o canal deferente.

A vascularização e inervação do epidídimo têm as mesmas características da do testículo e estão descritas acima.

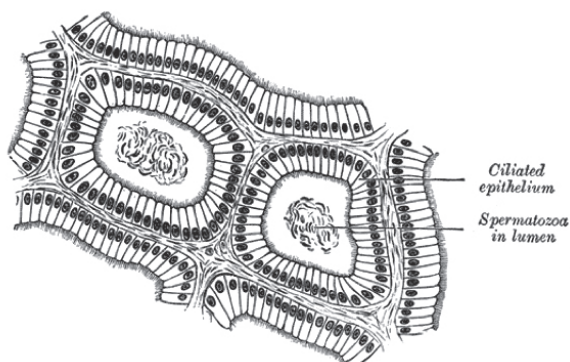


Figura 5 – Epidídimo

1.2.2 - Vestígios embrionários

São inconstantes (Figura 4).

Apêndice testicular ou hidátide sésil de Morgagni – resquício do extremo superior do canal de Müller, situado na porção ântero-superior do testículo, junto à sua união com o epidídimo.

Apêndice epididimário ou hidátide pediculada de Morgagni – resquício do extremo superior do canal de Wolff, situado na cabeça do epidídimo.

Vasos aberrantes de Haller (Figura 1) – podem estar situados no corpo ou cauda do epidídimo, estão ligados ao epidídimo e terminam em fundo de saco. São resquícius do canal de Wolff.

Vasos aberrantes da rete testis – situados junto aos canais eferentes, também são resquícius do canal de Wolff.

Paradídimo ou órgão de Giralvés – canalículos aberrantes que têm origem no canal de Wolff, situam-se acima do corpo ou da cabeça do epidídimo. Não têm qualquer ligação a este.

1.3 - Bolsas escrotais

Envolvem ambos os testículos e epidídimos. São constituídas por sete camadas:

- Pele;
- Dartos, contínuo com o dartos peniano;
- Fáschia espermática externa, homóloga da aponevrose do oblíquo externo;
- Cremáster, homólogo do músculo oblíquo interno;
- Fáschia espermática interna, homóloga da fáschia transversal;
- Vaginal, folheto parietal, homóloga do peritoneu parietal;
- Vaginal, folheto visceral, homóloga do peritoneu visceral.

1.4 - Canais deferentes

O canal deferente tem origem na cauda do epidídimo e termina na base da próstata, onde se une com a vesícula seminal homolateral. É um canal regularmente cilíndrico, excepto na sua terminação (ampola do canal deferente). É duro ao tacto, mercê da espessura da sua parede. Mede cerca de 40 cm de comprimento e 2 mm de espessura, excepto na ampola, onde a espessura vem a ser de 4 a 6 mm. Está dividido em 5 porções:

- Epidídimo-testicular (Figura 1);
- Funicular (Figura 3) – aqui vai situar-se na região posterior do cordão espermático. O cordão vai ser constituído por: à frente – plexo pampiniforme, artéria testicular, nervos e linfáticos; atrás – plexo venoso posterior, artéria deferencial, ligamento de Cloquet (vestígio do canal peritoneo-vaginal), deferente, artéria cremastérica, nervos e linfáticos.
 - Inguinal, entre os orifícios inguiniais superficial e profundo;
 - Ilíaca, entre o anel inguinal profundo e a escavação pélvica;
 - Pélvica (Figura 6), onde vai ter dois segmentos: látero-vesical (aqui cruza o uréter superiormente a este) e retro-vesical.

Nesta última porção vamos encontrar a ampola do canal deferente que se une com a vesícula seminal homolateral, formando o canal ejaculador.

É constituído por uma túnica adventícia fibrosa, uma túnica muscular extremamente desenvolvida (camada externa longitudinal, camada média circular e camada interna longitudinal) e por uma mucosa composta por um epitélio pseudoestratificado ciliado. Estes cílios vão ajudar na mobilização dos espermatozóides ao longo do comprimento deste canal.

O deferente é vascularizado pela artéria deferencial e é inervado pelos nervos vesículo deferenciais, oriundos do plexo hipogástrico inferior (ou pélvico).

1.5 - Vesículas seminais e canais ejaculadores

As vesículas seminais são duas estruturas alongadas, podendo medir entre 5 e 10 cm de comprimento, que se situam entre a bexiga e o recto. Têm uma capacidade de 5-10 cm³. A sua direcção é oblíqua de fora para dentro e de cima para baixo. A sua porção superior está coberta por peritoneu (Figura 6).

Podem ser divididas em colo (ou ducto excretor), corpo e fundo.

No seu interior podemos encontrar numerosas células separadas por pregas.

Anatomicamente são constituídas por uma túnica mucosa espessa, de epitélio pseudo-estratificado; uma túnica muscular com 3 camadas (longitudinal, muscular, longitudinal); e uma adventícia de tecido conjuntivo.

A sua vascularização deve-se à artéria vesiculo-deferencial, ramo da hipogástrica, bem como a ramos da artéria rectal média. São inervadas pelo plexo hipogástrico inferior.

Os canais ejaculadores resultam da união das vesículas seminais com os deferentes (Figura 6). Têm um comprimento entre 15 e 25 mm, atravessam a próstata e vão abrir se em dois orifícios, no colículo seminal (verumontanum), lateralmente ao utrículo prostático.

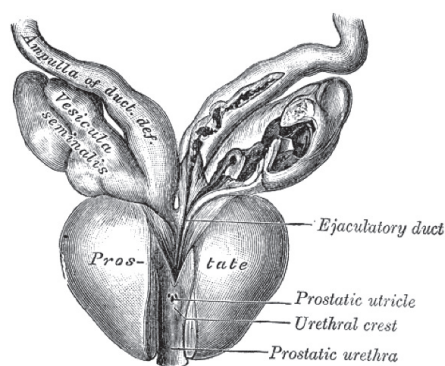


Figura 6 – Próstata e Vesículas Seminais

2 - Fisiologia

Iremos fazer uma breve revisão abordando: fisiologia do testículo; emissão e ejaculação.

2.1 - Fisiologia do Testículo

O testículo tem uma função endócrina e uma função exócrina. A função endócrina vai traduzir-se no desenvolvimento normal do macho da espécie, na sua virilização e na sua capacitação para a reprodução. A função exócrina vai resultar na espermatogénese.

2.1.1 - Espermatogénese

Por dia formam-se cerca de 120 milhões de espermatozóides. Neste processo, vão formar-se gâmetas haplóides a partir da divisão meiótica das espermatogónias, que são diploides. **O processo de espermatogénese demora cerca de 72 dias.** Sob a influência de um ambiente hormonal adequado (FSH e testosterona) e na dependência da célula de Sertoli, a espermatogónia vai dar origem ao espermátócito de 1.^a ordem, que se desenvolve no espermátócito de 2.^a ordem e finalmente na espermátide. Esta sofre um processo de metamorfose (espermiogénese) e é então libertada para o túbulo seminífero como espermatozóide (espermiacção). Este, ainda imóvel, vai ser levado para o epidídimo, através do fluido tubular, onde adquire mobilidade e será expulso com a ejaculação. Este fluido tubular é segregado pelas células de Sertoli e é completamente diferente do soro ou do líquido intersticial[21]. É na transição do espermátócito de 1.^a ordem para o espermátócito de 2.^a ordem que se dá a meiose.

2.1.1.1 - Factores hormonais

Para que a espermatogénese se desencadeie, é necessário um ambiente hormonal adequado. É necessária a testosterona, segregada pelas células de Leydig na vizinhança do tubo seminífero, para que haja desenvolvimento das espermatogónias. Esta só poderá ser segregada sob efeito da hormona luteinizante (LH), proveniente da adeno-hipófise. A hormona folículo-estimulante (FSH) é fundamental para o aparecimento da espermatogénese na puberdade; vai actuar nas células de Sertoli e permitir que esta se inicie. Sabe-se que após a puberdade a espermatogénese se dá na ausência de FSH.

Também a hormona do crescimento (GH) intervém neste processo, provocando a divisão inicial das espermatogónias.

Os estrogénios também têm um papel importante na espermatogénese; provêm da conversão da testosterona pela célula de Sertoli, por intermédio da enzima aromatase.

2.1.1.2 - Armazenamento, maturação e capacitação

Quando entram no epidídimo estão completamente imóveis e só adquirem capacidade movimentação após 18 a 24 horas. Um espermatozóide pode sobreviver várias semanas nos canais genitais masculinos. No aparelho genital feminino, apenas 1 a 2 dias.

A capacitação do espermatozóide dá-se no aparelho genital feminino, onde os fluidos das trompas e do útero removem uma série de factores inibidores presentes no líquido espermático. Estes e outros acontecimentos vão provocar a perda do capuz acrossómico do espermatozóide e este vai libertar uma série de enzimas proteolíticas que lhe vão permitir movimentar-se pelo aparelho genital feminino. O influxo de cálcio pela membrana da cabeça do espermatozóide vai-lhe permitir a mobilidade, estimulando os movimentos do seu flagelo.

2.1.2 - Testículo endócrino

Abordaremos primeiro a sua regulação hipotálamo-hipofisária; em seguida os efeitos da testosterona.

2.1.2.1 - Regulação hipotálamo-hipofisária

A hormona libertadora da hormona luteinizante (LHRH) é produzida no hipotálamo, mais concretamente nos núcleos arqueado e pré-óptico. A secreção de LHRH obedece a um ritmo pulsátil, de 90-120 minutos. A sua secreção vai ser inibida pela dopamina, pela serotonina, por estímulos β -adrenérgicos, por endorfinas, testosterona, progestagénios, prolactina, interleucina-1 (IL-1) e pelo ácido gama-amino-butírico (GABA). O neuropeptídeo Y, a leptina e os estímulos α -adrenérgicos vão estimular a sua secreção. Na ausência de secreção pulsátil de LHRH, a síntese de gonadotrofinas cessa. A leptina está envolvida no início de secreção pulsátil de LHRH que acompanha a puberdade.

Na adeno-hipófise a LHRH vai ligar-se ao seu receptor e provocar a libertação de LH e FSH.

A LH tem uma semivida de 20 minutos. Liga-se a receptores específicos nas células de Leydig e, por intermédio do nucleótido adenosina monofosfato cíclico (AMPC), aumenta o colesterol intracelular e estimula a síntese de hormonas por aumento da expressão genética das enzimas da esteroidogénese. A testosterona produzida vai ter um efeito inibitório nos neurónios hipotalâmicos que produzem LHRH; na adeno-hipófise o seu efeito inibitório é ligeiro. O estradiol, metabolito da testosterona, vai ter um efeito inibitório tanto na hipófise como no hipotálamo.

A FSH tem uma semivida de 3 horas. Vai actuar nas células de Sertoli, por uma série de mecanismos não completamente esclarecidos. Para além da produção de aromatase, vai haver produção de inibina e de activina. A primeira vai ter um efeito inibitório na secreção de FSH hipofisária. A segunda tem um efeito estimulador, cuja expressão clínica se desconhece. Como já dissemos, após a puberdade a espermatogénese não necessita de FSH.

2.1.2.2 - Efeitos da testosterona

A produção diária de testosterona é de 5-7 mg. A testosterona abandona a célula de Leydig e vai circular na corrente sanguínea sob duas formas: livre (2%), e ligada a proteínas (98%). Sessenta por cento vai estar ligada à globulina de ligação das hormonas sexuais (SHBG) e 38% à albumina.

Penetra livremente nas células-alvo e, consoante a existência ou não de 5 α -redutase, pode ser convertida em di-hidrotestosterona (DHT). Há duas isoenzimas da 5 α redutase: tipo I (pele e fígado) e tipo II (próstata, adrenal, vesícula seminal, pele genital, pêlos e córtex cerebral). Em tecidos onde esteja presente a aromatase (osso, gordura, próstata e testículo), esta vai ser convertida em estradiol.

A testosterona e a DHT vão ligar-se ao mesmo receptor. A DHT tem uma afinidade 10 vezes maior para este receptor; contudo a testosterona em altas concentrações tem efeitos semelhantes aos da DHT. Ambas as hormonas agem em sintonia durante o normal desenvolvimento e maturação sexual. Apesar da testosterona ser uma pró-hormona da DHT e do estradiol, ela também vai ter actividade biológica independente.

2.1.2.2.1 - Efeitos na vida fetal

Durante a vida fetal, o testículo vai segregar testosterona em resposta à gonadotrofina coriónica (HCG). Então, a partir da 8.^a semana de gestação, o testículo fetal inicia a sua secreção de testosterona. A célula de Sertoli imatura vai segregar o factor anti-Mülleriano que vai condicionar o desaparecimento do canal paramesonéfrico (Müller); consequentemente é estimulada a diferenciação do canal mesonéfrico (Wolff) em epidídimo, deferente, vesículas seminais e canais ejaculadores.

A descida do testículo também requer a presença de testosterona, principalmente na sua fase inguino-escrotal. A fase abdominal da descida está provavelmente sob a influência do factor anti-Mülleriano, do gubernáculo e do nervo génito-femoral. Em 75% dos fetos do sexo masculino, o testículo desce entre as 24 e as 28 semanas de gestação.

2.1.2.2.2 - Efeitos na maturação sexual e na vida adulta

Após a puberdade os genitais externos crescem cerca de 20 vezes. Para além disso vai dar-se o surgimento dos caracteres sexuais secundários.

Efeitos importantes (directos ou indirectos) da testosterona ocorrem nos seguintes órgãos:

- Genitais externos: crescimento e diferenciação (DHT);
- Osso: encerramento das epífises, efeito anabólico (estradiol e testosterona);
- Laringe: crescimento e alongamento das cordas vocais (DHT ou testosterona);
- Pele: estimulação da produção de sebo, crescimento de pêlos, barba e queda do cabelo (alopécia androgénica) (DHT);
- Rins: aumento da síntese de eritropoietina (DHT e testosterona);

- Medula óssea: estimulação da eritropoiese (DHT e testosterona);
- Fígado: síntese proteica e indução enzimática (DHT ou testosterona);
- Testículos: estimulação e manutenção da espermatogénese (DHT e estradiol);
- Músculos: efeito anabólico (testosterona);
- Próstata: estimula crescimento e função (DHT e estradiol);
- Mamas: inibe o crescimento (DHT ou testosterona);
- Hipófise: inibição da secreção de gonadotrofinas (DHT e testosterona);
- Hipotálamo: inibição da secreção de LHRH (DHT e estradiol);
- Cérebro: efeitos psicotrópicos na libido (DHT, estradiol e testosterona).

2.2 - Emissão e ejaculação

Na altura de máxima excitação sexual, quando ocorre o orgasmo masculino, vai ocorrer em primeiro lugar a emissão e logo após a ejaculação.

A emissão é mediada pelos nervos simpáticos do plexo hipogástrico inferior; a estimulação por estes vai provocar peristaltismo dos canais deferentes, expulsão de fluido das vesículas seminais, síntese e secreção de fluido prostático, e contracção da próstata. Consequentemente, o fluido seminal aparece na uretra prostática e acumula brevemente na uretra bulbar.

O fluido seminal (volume médio 3 ml por ejaculação) é constituído por secreção das vesículas seminais (60%), secreção prostática (30%), por líquido proveniente dos canais deferentes contendo espermatozóides (10%) e em pequena quantidade de secreção das glândulas de Cowper e de Littre. A primeira fracção do esperma vai ser rica em espermatozóides, secreção prostática e secreção das glândulas de Cowper; a segunda vai ser rica em fluido das vesículas seminais.

As vesículas seminais secretam um líquido rico em frutose e prostaglandinas, que se acredita proporcionar nutrição aos espermatozóides e facilitar a progressão do espermatozóide no aparelho genital feminino, respectivamente. A próstata segrega um líquido rico em citrato, frutose, enzimas proteolíticas (entre as quais o antigénio prostato-específico [PSA]). Acredita-se que tanto as enzimas proteolíticas como o pH alcalino das secreções prostáticas ajudem os espermatozóides a progredir no meio ácido do aparelho genital feminino.

Durante a ejaculação o esperma é expelido através do meato uretral. Nesta fase ocorrem os seguintes eventos:

- Encerramento do colo vesical. Esta resposta é mediada pelo tronco simpático por intermédio da noradrenalina, em receptores α 1-adrenérgicos no colo vesical e uretra pré-prostática (v. acima);
- Contracção do músculo liso da uretra, por intermédio de receptores muscarínicos ao longo desta, estimulada pelos nervos parassimpáticos S2-S4;
- Contracção do músculo bulboesponjoso, que “comprime” a uretra bulbar e auxilia na expulsão do esperma. Esta acção ocorre por intermédio da estimulação do nervo pudendo, S2-S4.

Uma vez fora do aparelho genital masculino, o esperma sofre coagulação ao fim de cerca de 5 minutos, para após 5-20 minutos sofrer liquefação. Pensa-se que o fluido das vesículas seminais é importante nos fenómenos de coagulação e que na ausência desta o esperma não tenha capacidade de progredir no aparelho genital feminino; e que esta insuficiência possa causar infertilidade ou subfertilidade. Sabe-se que as secreções prostáticas possuem uma actividade fibrinolítica extremamente potente; foram isolados dois activadores do plasminogénio das secreções prostáticas; acredita-se que sejam os responsáveis pela liquefacção do coágulo espermático.

Agradecimentos especiais ao Prof. Doutor Arnaldo Figueiredo e ao Dr. Belmiro Parada (HUC).

CAUSAS DE INFERTILIDADE MASCULINA

CAUSAS DE INFERTILIDADE MASCULINA

Ivo Lopes

Prof. Pedro Venda

Serviço de Urologia do Hospital de S. João

Infertilidade define-se como a ausência de gestação detectada clínica ou hormonalmente após 12 meses de actividade sexual sem uso de métodos anticoncepcionais (WHO).

A taxa de fertilidade dos casais considerados normais é de 20% a 25% ao mês, o que significa que aproximadamente 90% dos casais vão “engravidar” ao fim de um ano. Por seu lado, dos casais inférteis sem tratamento, 25% a 35% irão engravidar a dada altura apenas com o coito, estimando-se uma taxa de fertilidade dos casais inférteis (não azoospermicos) de 1% a 3%.

Cerca de 25% dos casais em fase reprodutiva apresentam problemas relacionados com a fertilidade, estimando-se que 15% procurem assistência médica por infertilidade. O factor masculino está envolvido em 50% dos casos de infertilidade conjugal, sendo responsável exclusivo em aproximadamente 20% dos casos; os restantes 30% associam-se a factor feminino.

A avaliação do homem infértil deve ser realizada por etapas, **iniciando-se pela história clínica, exame físico, estudo citobioquímico de esperma e criteriosos testes laboratoriais**, de forma a tentar classificar a causa da infertilidade masculina.

As causas de infertilidade masculina podem ser divididas em:

- causas endócrinas (pré-testiculares)
- causas testiculares
- causas obstrutivas (pós-testicular)
- causas genéticas
- idiopática

Causas Endócrinas

As causas endócrinas de infertilidade masculina, também designadas por causas pré-testiculares, são secundárias a défice hormonal, excesso hormonal, ou anomalias dos receptores hormonais.

Hipogonadismo hipogonadotrófico isolado

O défice de gonodotrofinas pode ser isolado de qualquer outra anomalia da função hipofisária. Tal pode dever-se ao síndrome de Kallman (hipogonadismo hipogonadotrófico congénito associado com anosmia) ou ao hipogonadismo hipogonadotrófico idiopático.

O síndrome de Kallman é uma doença genética heterogéna, autossómica dominante, autossómica recessiva ou ligada ao cromossoma X, sendo esta última a mais prevalente, associada a gene KAL1. O defeito hormonal primário é a falência de secreção de GnRH pelo hipotálamo, levando a falência testicular secundária. A anosmia completa ou parcial está sempre presente. A criptorquidia e a ginecomastia são comuns, e o micropénis está presente em 50% dos homens. Podem estar presentes muitas outras anomalias genéticas, tais como, assimetria craniofacial, fenda palatina, lábio leporino, cegueira para as cores, surdez congénita, e anomalias renais. O atraso no desenvolvimento pubertário é normalmente o acontecimento que leva o doente à procura de avaliação médica, embora, menos frequentemente o diagnóstico seja feito durante a infância no decorrer da avaliação da criptorquidia ou do micropénis. Na fase pré-pubertária, a distinção entre síndrome de Kallman e atraso da maturação sexual pode ser difícil. A história familiar de síndrome de Kallman e a presença de defeitos da linha média, como a anosmia, podem ajudar no diagnóstico diferencial.

Doenças hipofisárias

A função hipofisária pode estar alterada nos casos de cirurgia hipofisária, acidentes vasculares cerebrais (AVC), tumores, radioterapia ou doenças infecciosas.

A sua repercussão clínica varia consoante a doença hipofisária surge numa fase pré ou pós-pubertária, indo desde o atraso do crescimento e pubertário, na primeira, até infertilidade, disfunção erétil, alteração dos campos visuais e cefaleias, na segunda. O doseamento de testosterona é tipicamente baixo, ou no limiar do normal, associado, na maioria dos doentes, a doseamentos de gonodotrofinas baixos. Contudo, o limiar inferior de normalidade das gonodotrofinas, principalmente LH, é bastante baixo. Assim, níveis de LH normais, associados a níveis muito baixos de testosterona, devem ser considerados suspeitos, justificando-se avaliação do eixo gonado-hipofisário.

Síndrome do Eunuco Fértil ou síndrome do défice isolado de LH

O défice isolado de LH ocorre raramente. Estes doentes têm um hábito eunocóide, com testículos grandes, e volume ejaculado diminuto, que pode ter alguns espermatozóides. Os níveis de testosterona e LH são baixos, mas os de FSH são normais. A biópsia testicular revela maturação do epitélio germinativo, embora as células de Leydig possam não estar presentes, secundário à insuficiente estimulação de LH. Aparentemente é produzida testosterona intratesticular suficiente para que ocorra a espermatogénese, mas os níveis de androgénios periféricos são insuficientes para uma adequada virilização.

Défice isolado de FSH

Os doentes com esta doença rara têm uma virilização normal, doseamentos de testosterona e LH normais, e testículos com tamanho normal. Devido ao défice de FSH ocorre oligospermia ou azoospermia.

Excesso de androgénios

A produção de gonodotrofinas é inibida a nível hipotálamo-hipofisário por feed-back negativo pelos estrogénios e androgénios. Assim, o hipogonadismo pode ser induzido por excesso de androgénios, quer sejam de origem exógena, como os esteróides anabolizantes, quer sejam de produção endógena, como nas anomalias metabólicas e nos tumores produtores de androgénios.

A concentração intratesticular de testosterona é 100 vezes maior que os níveis sanguíneos, pelo que os tubúlos seminíferos estão normalmente expostos a altas concentrações de testosterona produzida pelas células de Leydig. A introdução de esteróides sexuais na circulação periférica, provenientes de uma origem extragonadal ou tumor focal num dos testículos, tem um efeito inibitório sobre a espermatogénese, devido à redução intratesticular de testosterona e FSH, fruto do feed-back negativo sobre a hipófise. Portanto, a testosterona exógena (incluindo esteróides anabolizantes) é um contraceptivo masculino.

A hiperplasia supra-renal congénita é a causa mais comum de excesso de produção endógena de androgénios. Um défice congénito da 21-hidroxiase é o mais comum dos 5 défices enzimáticos responsáveis por este síndrome, dos quais resulta uma diminuição da síntese de cortisol. Consequentemente por falta de feed-back negativo pelo cortisol, vai ocorrer um aumento da produção de ACTH pela hipófise, levando a hiperestimulação das supra-renais com aumento da produção de androgénios supra-renais. O excesso de androgénios supra-renais produz um feed-back negativo na secreção de gonodotrofinas pela hipófise. Estes doentes normalmente têm baixa estatura e podem desenvolver puberdade precoce. Como resultado da estimulação androgénica, pode ocorrer desenvolvimento precoce do pénis, contudo, devido ao défice de estimulação pelas gonodotrofinas, os testículos mantêm-se pequenos.

Excesso de estrogénios

Os estrogénios periféricos normalmente suprimem a secreção hipofisária de gonodotrofinas. A falência testicular secundária a este estado, pode ser secundária a um tumor secretor de estrogénios no córtex da supra-renal ou nos testículos. O excesso de estrogénios periféricos pode também resultar de insuficiência hepática ou obesidade, dado que os adipócitos contêm aromatase, uma enzima que converte a testosterona em estrogénios.

Os doentes com excesso de estrogénios periféricos podem apresentar disfunção erétil, ginecomastia e atrofia testicular.

Anomalias na acção androgénica

Anomalias androgénicas podem ser secundárias a défice na síntese de androgénios, défice na conversão de testosterona em dihidrotestosterona (défice de 5 α -reductase) ou anomalia dos receptores dos androgénios. Das duas primeiras causas resulta normalmente genitais ambíguos. O síndrome da resistência completa aos androgénios está ligado ao cromossoma X (Xq11-12), causado por uma mutação do gene do receptor dos androgénios.

A anomalia do receptor dos androgénios resulta numa resistência aos androgénios proporcionalmente à gravidade do defeito, apesar da presença de níveis elevados de testosterona. Estes doentes são homens 46XY, com fenótipos que vão desde pseudohermafroditas, até homens com fenótipos normais com infertilidade. Apesar de muito raro, deve-se suspeitar deste síndrome em homens inférteis com níveis elevados de testosterona e LH, estando FSH tipicamente normal ou elevado.

Causas Testiculares

Anorquia bilateral

Também conhecido como o síndrome dos testículos desaparecidos, define-se como a não palpação dos testículos bilateralmente em homem geneticamente XY. Os doentes têm um fenótipo pré-pubertário masculino, o que indica a existência de tecido testicular secretor de androgénios e substância inibitória mülleriana in utero. Pensa-se que os testículos terão sido “excluídos” in utero secundariamente a infecção, lesão vascular ou torção testicular. Estudos moleculares do DNA destes doentes não identificaram quaisquer anomalias no gene SRY no cromossoma Y, responsável pela “determinação” testicular. São típicos níveis baixos de testosterona e altos de gonadotropinas, pelo que é necessária testosterona exógena para que ocorra a virilização. Na ausência de qualquer tecido testicular, a infertilidade é intratável.

Criptorquia

A criptorquia é a anomalia congénita mais frequente do género masculino, presente em 3% a 4% dos recém-nascidos masculinos de termo, sendo mais frequente nos prematuros. A descida espontânea ocorre maioritariamente nos primeiros 3 meses, sabendo-se também, que após os 6 meses de idade os testículos são incapazes de descer espontaneamente. Ao ano de idade 1% a 1,6% dos casos apresenta testículos não descidos. Em 2/3 dos casos é unilateral, sendo bilateral nos restantes. Na generalidade, existe uma relação entre a posição testicular e o potencial de fertilidade; **quanto mais alta for a localização dos testículos criptorquídicos, mais grave é a disfunção testicular**. Em 20% a 40% dos testículos inguinais as células germinativas estão ausentes, ao contrário dos 90% nos testículos intra-abdominais. Biópsias testiculares de testículos criptorquídicos revelaram uma diminuição de células de Leydig; nos primeiros 6 meses de vida, o número de células germinativas nestes testículos está dentro dos parâmetros normais; contudo, não ocorre o normal aumento das células germinativas durante a primeira infância. Aos 2 anos de idade, 38% dos testículos criptorquídicos terão perdido células germinativas. Assim, o tratamento cirúrgico para correção da criptorquia deve ser realizado até aos 2 anos de idade, associado a tratamento hormonal para restaurar o normal desenvolvimento testicular.

Estudos retrospectivos demonstraram taxas de fertilidade de 78% a 92% e 30% a 50%, em doentes submetidos a correção cirúrgica de criptorquia unilateral e bilateral, respetivamente.

Torção do cordão espermático

A torção do cordão espermático ocorre sobretudo durante a adolescência, estimando-se uma incidência de 1 em 4000 homens até aos 25 anos de idade. Pensa-se que a torção testicular é predisposta por uma anomalia anatómica, nomeadamente, inserção alta da túnica vaginal no cordão espermático. Existem alguns estudos que tentaram demonstrar anomalias testiculares, quer no testículo afectado pela torção, quer no testículo contralateral; foram mesmo propostos factores humorais e fenómenos de auto-imunidade na génese das anomalias do testículo contralateral, nunca tendo sido possível demonstrá-lo clinicamente. Assim, não existem dados suficientes para concluir acerca do papel da torção testicular unilateral na infertilidade masculina. Por outro lado, a torção testicular bilateral é uma causa de falência testicular.

Síndrome de “Só células de Sertoli”

Os testículos dos doentes afectados por este síndrome têm tubulos seminíferos que contêm células de Sertoli, mas não têm células germinativas. Existem dois padrões histológicos diferentes que encaixam neste síndrome. O síndrome de “só células de Sertoli” (SSCS) idiopático ou puro, associado a uma condição congénita provocada pela não migração das células germinativas a partir do saco “yolk” para os cordões seminíferos durante a embriogénese. A única diferença destes testículos com os normais é a falta de células germinativas. O SSCS adquirido, secundário a perda de células germinativas, é também denominado de padrão degenerativo.

O SSCS pode estar associado a criptorquidia, orquite, quimioterapia, radioterapia ou tratamento estrogénico, mas na maioria dos doentes trata-se de uma condição idiopática. Os doentes normalmente têm testículos de volume diminuído a normal, são azoospermicos, mas apresentam um fenótipo de virilização normal. Os níveis plasmáticos de FSH estão normalmente, mas não invariavelmente, elevados, devido à ausência de células germinativas, sendo os níveis de LH e testosterona normais. Houve estudos que revelaram presença de espermatozoides testiculares em 50% dos doentes com SSCS, embora não seja feita a distinção entre os dois padrões.

Orquites

A parotidite, se contraída após a puberdade, associa-se a orquite em 30% dos doentes, sendo bilateral em 10% a 30% dos casos. Pode ocorrer atrofia testicular permanente vários meses a vários anos após a infecção, secundária a atrofia dos túbulos seminíferos provocada pelo intenso edema intersticial e infiltrado mononuclear. Assim, uma orquite bilateral grave pode provocar hipogonadismo hipergonadotrófico e ginecomastia. Felizmente, esta entidade tornou-se rara após o advento da vacina anti-parotidite, sendo, contudo, ainda frequente em países subdesenvolvidos. Um estudo randomizado demonstrou que o tratamento com interferão-alfa 2b durante a orquite é eficaz, tal como, o tratamento com análogos GnRH de longa duração de acção. A orquite também pode desenvolver-se em caso de sífilis, gonorreia, lepra, mononucleose e brucelose.

Quimioterapia

A maioria dos quimioterápicos afecta prejudicialmente a espermatogénese. As células mais susceptíveis aos efeitos adversos da quimioterapia são aquelas com maior taxa de divisão, nas quais se incluem as espermatogónias e os espermatócitos. Os principais determinantes do atingimento das gónadas são a combinação específica dos quimioterápicos usados no tratamento, a dose, e a idade do doente na altura do tratamento.

Estudos demonstraram que os alquilantes são os maiores responsáveis pelo dano testicular. Os doentes com doença de Hodgkin tratados com esquemas MOPP e COPP têm taxas de esterilidade permanente em 80% a 100% dos casos. Protocolos mais recentes que usam esquema NOVP permitem uma recuperação da fertilidade após o tratamento. Após esquemas quimioterápicos baseados na cisplatina, a maioria dos doentes vão-se tornar azoospermicos, sendo a sua reversibilidade dependente da dose cumulativa daquela; contudo, a maioria vai recuperar a espermatogénese em 4 anos.

Não parece haver risco aumentado de deficiência em crianças filhas de pais submetidos a quimioterapia. Contudo, foram observados defeitos dos cromossomas sexuais e aneuploidias autossómicas em espermatozóides durante a quimioterapia. **Assim, a recolha para banco de esperma deve ser realizada antes da quimioterapia, e não durante; e deve ser recomendado o uso de contracepção durante um período de 6 a 24 meses após a quimioterapia.**

Exposição a radiação

O epitélio germinativo é altamente radiosensível devido à sua alta taxa de divisão celular. As células de Leydig são razoavelmente radio resistentes; assim, os níveis de testosterona permanecem normais após exposição à radiação. Os níveis de FSH aumentam após a irradiação, mas geralmente voltam ao normal após a regularização da espermatogénese. Tal pode demorar 9 a 18 meses com doses inferiores a 100 cGy, 30 meses com doses entre 200 a 300 cGy, e até 5 anos com doses entre 400 e 600 cGy. A azoospermia normalmente ocorre com doses superiores a 65 cGy.

A qualidade do esperma volta ao normal em 2 anos após radioterapia para tratamento do seminoma; contudo, cerca de 25% vão-se tornar permanentemente inférteis.

Após a exposição à radiação é recomendado o uso de contracepção durante um período de 6 a 24 meses, embora nenhum estudo tenha demonstrado aumento da prevalência de anomalias congénitas em descendentes destes doentes.

Calor

Existem evidências, quer em modelos animais, quer em modelos humanos, que a exposição ao calor pode ser prejudicial à espermatogénese. Uma revisão dos estudos que relacionam a fertilidade com as profissões onde há exposição ao calor (padeiros, condutores, trabalhadores em fornos, soldadores e operadores de submarinos) demonstraram um efeito deletério na morfologia dos espermatozóides e no tempo para concepção.

Tal também foi sugerido em paraplégicos em cadeira de rodas. Por seu turno, a ideia que o uso de roupa interior larga (boxer) em detrimento de roupa interior apertada (cueca) possa ser benéfico à espermatogénese nunca foi demonstrada.

Actualmente, recomenda-se que os homens usem roupa interior confortável, mas que evitem saunas, Jacuzzis ou banhos turcos, enquanto a fertilidade constituir um problema.

Toxinas ambientais e exposição ocupacional

Está demonstrado que a espermatogénese é negativamente afectada pela exposição ao chumbo, mercúrio, arsénio, cádmium, hidrocarbonatos, substâncias para fumigação e ao 2-bromopropano. A exposição a variados pesticidas agrícolas e a solventes orgânicos também está associada ao comprometimento da qualidade espermática.

Controversa é a teoria que a quantidade de espermatozóides está a diminuir nos homens em geral ao longo do tempo, devido à exposição intra-uterina a tóxicos ambientais que têm efeitos estrogénicos no embrião; tal parece aumentar a taxa de criptorquidias, hipospádias, cancro testicular e infertilidade.

Drogas, fármacos e outras gonadotoxinas

Drogas. O consumo excessivo de marijuana está associado a diminuição dos níveis de testosterona, ginecomastia, diminuição na concentração de espermatozóides, e piospermia; o consumo de cocaína está relacionado com diminuição no número de espermatozóides.

Fármacos. Os anti-hipertensivos têm vindo a ser associados a disfunção sexual, mas a maioria não afecta a fertilidade; contudo, alguns têm vindo a ser associados à infertilidade, nomeadamente a espironolactona, que graças a sua actividade anti-androgénica parece interferir com a qualidade espermática, além da disfunção sexual. Os bloqueadores dos canais de cálcio causam um defeito funcional reversível do espermatozóide, interferindo com a capacidade deste fertilizar o ovócito, embora não alterem a produção espermática ou os parâmetros normais do espermograma. A exposição pré-natal ao dietilestilbestrol (DES) está associada a uma maior prevalência de criptorquidia e quistos do epididimo, assim como a efeitos adversos na fertilidade e na função sexual. O uso de finasterida na dose de 5mg/dia está associado a um menor volume ejaculado, contudo nos jovens adultos que tomam 1mg/dia no tratamento da alopecia androgenética não há qualquer alteração dos parâmetros normais do espermograma. Alguns antibióticos potencialmente podem interferir com a fertilidade masculina; o uso crónico em altas doses de nitrofurantoina pode interferir com a maturação dos espermatozóides; nunca foi demonstrado in-vivo que a eritromicina, a tetraciclina, e a gentamicina afectem a fertilidade. A sulfasalazina, utilizada no tratamento da colite ulcerosa, induz defeitos reversíveis na concentração e motilidade espermática. A cimetidina é responsável por causar degeneração das células germinativas. O uso da colchicina em tratamentos curtos, em homens saudáveis, não interfere com os parâmetros espermáticos. A ciclosporina (imunossupressor) foi associada a comprometimento da fertilidade em ratos, embora nunca tenha sido demonstrado no homem.

Por seu lado, o uso de doses fisiológicas de estatinas (HMG-CoA) em modelos animais não demonstrou efeito prejudicial na fertilidade. O uso crónico de opióides orais, quer intratecal, está claramente associado a hipogonadismo hipogonadotrópico, com níveis baixos de testosterona e gonadotropinas; embora associado a disfunção sexual, não há nenhum estudo que relacione o uso crónico de opióides com a fertilidade.

Álcool. Tanto os testículos como o fígado são directamente afectados pelo álcool. É comum encontrar nos alcoólicos crónicos atrofia testicular, associada a fibrose peritubular e diminuição de células germinativas. Os níveis de testosterona livre estão normalmente diminuídos, enquanto os de testosterona total estão dentro da normalidade. Os níveis de gonadotropinas podem ou não estar aumentados, visto muitas vezes a função hipofisária estar suprimida. Assim, muitas vezes os doentes apresentam disfunção eréctil, ginecomastia, e diminuição dos sinais de virilização. Por seu lado, não existem evidências que o consumo moderado de álcool interfira na fertilidade masculina. De interesse, será de referir que um estudo associou o consumo de álcool pela mulher com diminuição da fecundidade.

Tabagismo. Os dados que existem actualmente sobre os efeitos maléficos do fumo do tabaco nos parâmetros espermáticos e na fertilidade não são consensuais, embora tudo aponte nesse sentido. Perante isto, actualmente recomenda-se que se considere o tabagismo um factor de risco para a infertilidade masculina, pelo que os doentes devem ser encorajados a não consumir tabaco. Por seu lado, está demonstrado que o tabagismo tem um efeito adverso na fecundidade feminina.

Causas Pós-Testiculares

Obstrução ductal

A obstrução dos ductos genitais ocorre em cerca de 7% a 12% de todos os homens inférteis, sendo muito mais comum em homens azoospérmicos. Trata-se de uma causa de infertilidade masculina potencialmente corrigível cirurgicamente. A obstrução pode ser uni ou bilateral, e pode ocorrer em só um local ou em múltiplos locais sincronamente. A obstrução unilateral normalmente não interfere com a fertilidade, excepto se existe alguma patologia no testículo contralateral, nomeadamente torção, varicocele ou criptorquidia. Contudo, pode ser responsável pelo desenvolvimento de anticorpos anti-espermatozóides.

A etiologia da obstrução dos ductos pode ser congénita, com malformação ou ausência das estruturas ductais, ou adquirida, secundária a infecção, lesão iatrogénica, ou vasectomia.

A ausência bilateral congénita dos vas deferentes (ABCVD) é a causa mais frequente de azoospermia obstrutiva em doentes não submetidos a vasectomia. Ao exame físico, o mais comum é a palpação da cabeça do epidídimo, sem o resto do epidídimo e sem os vas deferentes. As vesículas seminais frequentemente estão ausentes ou hipotróficas, podendo ser também observadas anomalias renais, incluindo agenesia, embora tal seja mais frequente em doentes com agenesia unilateral do vas deferente, associada a anomalia embriogénica do ducto de Wolff. Quando estes doentes referem infecções respiratórias

frequentes, deve ser considerada a suspeita de fibrose cística, uma doença autossómica recessiva, devendo ser pedido o estudo genético. **Caracteristicamente os doentes com AB-CVD apresentam um ejaculado azoospérmico, ácido, e de baixo volume.**

Os doentes com obstrução completa bilateral dos ductos ejaculatórios apresentam um espermograma patognomónico (baixo volume ejaculado, ácido, sem fructose, azoospérmico). O que os distingue dos doentes com ABCVD é a presença ao exame físico dos vas deferentes. Já o diagnóstico de obstrução parcial dos ductos ejaculatórios é muito difícil de fazer. Há autores que acreditam que a obstrução parcial interfere com a motilidade, capacidade de progressão e quantidade de espermatozoides. Contudo, os resultados dos vários estudos ainda são controversos.

A obstrução também pode ocorrer ao nível do vas deferente e do epidídimo. A causa mais comum é vasectomia electiva. Nestes doentes caracteristicamente o volume ejaculado é normal, já que a contribuição dos testículos e dos epidídimos para o volume ejaculado é menor que 5%.

Distúrbios na ejaculação

Qualquer fenómeno que interfira com a função peristáltica dos vas deferentes e com o encerramento do colo vesical, pode resultar em ausência de emissão ou ejaculação retrógrada. Deve suspeitar-se de disfunção ejaculatória em doentes com ausência de ejaculação, ou com volume ejaculado menor que 1,0 ml; tal deve ser distinguido de anorgasmia.

As causas de disfunção ejaculatória são divididas em anatómicas e funcionais, já que a eficácia do tratamento depende desta divisão. Os doentes com ejaculação retrógrada de causa anatómica, nas quais se incluem cirurgia do colo vesical e RTU da próstata, não respondem ao tratamento médico. Ao contrário, os doentes com disfunção ejaculatória devido a anomalias neurológicas, como a diabetes, a esclerose múltipla, a mielite transversa, a lesão vertebro-medular, e a cirurgia retroperitoneal prévia, respondem ao tratamento médico. O tratamento farmacológico da ejaculação retrógrada é eficaz apenas em doentes que não foram submetidos a cirurgia do colo vesical, e em doente com ausência de emissão.

A lesão vertebro-medular é uma causa comum de disfunção ejaculatória (ausência de emissão), cujo o sucesso do tratamento farmacológico é raro. A vibroestimulação peniana resulta em ejaculação em 70% dos casos, sendo mais eficaz em doentes com lesão vertebro-medular acima de D10; os doentes com lesões vertebro-medulares baixas ou lesões neurológicas periféricas (como após cirurgia retroperitoneal) não respondem favoravelmente à vibroestimulação peniana. Existe, também, a possibilidade da electroejaculação (aplicação de uma corrente eléctrica sobre o plexo periprostático através de uma sonda rectal ou electrodos em agulhas) cuja eficácia já foi demonstrada em doentes com lesões vertebro-medulares, esclerose múltipla, após cirurgia retroperitoneal, mielite transversa, e diabetes mellitus. A eficácia através da sonda rectal é de cerca de 75%, embora deve ser apenas tentada naqueles doentes que não responderam a vibroestimulação. De nota, referir apenas a possibilidade de ocorrência de disreflexia autonómica durante a vibro ou a electroejaculação, principalmente em doente com lesão acima de D4, sendo recomendada

a profilaxia com nifedipina 20mg sublingual, 15 minutos antes do procedimento. Existem casos esporádicos publicados de sucesso de fertilização através da vibro ou electroejaculação, mas a maioria dos casais opta por técnicas de reprodução assistidas.

Infertilidade imunológica

Existe uma barreira hemático-tecidual nos testículos e no sistema ductal, que previne o contacto entre o sistema imunológico e os antígenos à superfície dos espermatozoides. As apertadas junções entre as células de Sertoli nos tubulos seminíferos, que se desenvolvem com o início da espermatogénese na puberdade, são um dos componentes mais importantes desta barreira.

Factores de risco para o desenvolvimento de anticorpos anti-espermatozoides, são todas aquelas condições em que ocorre ruptura da barreira. A obstrução do sistema ductal está claramente associada ao desenvolvimento de anticorpos anti-espermatozoides. Após a vasectomia, cerca de 60% dos homens irão desenvolver anticorpos antiespermatozoides, tal como em 1/3 dos doentes com ABCVD. Existem vários estudos contraditórios sobre o efeito da criptorquidia, do varicocelo, e da biópsia testicular, na génese de anticorpos antiespermatozoides. Aliás, a maioria dos estudos não considera a torção testicular um factor de risco para a presença de anticorpos antiespermatozoides.

Os anticorpos antiespermatozoides são detectados em cerca de 10% dos homens inférteis, ao contrário dos 2% ou menos nos homens férteis.

Os anticorpos antiespermatozoides podem afectar a função dos espermatozoides a vários níveis: motilidade, penetração no muco cervical, capacitação, reacção acrossómica, e ligação e penetração na camada pelúcida.

Recomenda-se que os doentes com os factores de risco mencionados, com comprometimento da motilidade dos espermatozoides, com aglutinação dos espermatozoides, e com achados anormais nos testes pós-coito, e os casais com infertilidade inexplicável, devam ser testados quanto à presença de anticorpos antiespermatozoides.

Anomalias ultraestruturais dos espermatozoides

É possível identificar as anomalias ultraestruturais dos espermatozoides recorrendo ao microscópio de electrões. Os defeitos ultraestruturais dos axonemas são comumente associados a defeitos similares nos cílios do aparelho respiratório. Esta patologia é denominada de discinesia ciliar primária ou síndrome dos cílios imóveis. Este síndrome é heterogéneo e alguns espermatozoides podem apresentar mobilidade. Infecções respiratórias e bronquiectasia são comuns nestes doentes. Quando a este quadro se associa situs inversus, presente em 50% dos casos, o doente tem o síndrome de Kartagener (padrão hereditário autossómico recessivo).

Uma outra entidade que se associa a motilidade espermática diminuída ou ausente, é a displasia da bainha fibrosa do espermatozoide, que pode ser completa ou parcial; na parcial 20% a 30% dos espermatozoides são normais.

Causas Genéticas

Síndrome de Klinefelter

O síndrome de Klinefelter caracteriza-se pela presença de um cromossoma X extra, ou seja, um homem com um cariótipo 47,XXY (menos frequente o padrão mosaico 46,XY/47,XXY). A sua incidência é de cerca de 1 para cada 600 recém-nascidos masculinos. **O fenótipo característico deste síndrome é um homem com testículos pequenos e firmes, ginecomastia, e gonadotropinas elevadas.** Embora a virilização possa ocorrer, atrasando o diagnóstico para a altura em que o doente refere infertilidade, normalmente, o que leva estes doentes a procurar ajuda médica é o atraso na finalização da puberdade, associada à aparência eunucóide, à ginecomastia, e à disfunção sexual. Os doentes são azoospermicos, resultado da esclerose dos túbulos seminíferos, embora por vezes se identifiquem células de Sertoli e espermatozoides em biópsia testicular. Geralmente, a FSH está muito aumentada, e a LH pode estar normal ou elevada. Os níveis de testosterona plasmática estão diminuídos em 50% a 60% dos doentes, e os níveis de estradiol normalmente estão aumentados, o que parece explicar a ginecomastia, e a possível aparência eunucóide de alguns destes doentes. Sabe-se que estes doentes têm um risco aumentado de diabetes, de doença cardiovascular, e de cancro, particularmente da mama (aumentado em 50 vezes), além do risco aumentado de anomalias cromossómicas nos seus descendentes, pelo que devem ter aconselhamento genético.

Síndrome do homem XX

O síndrome do homem XX caracteriza-se por um cariótipo 46,XX. Embora se presumisse que partes do cromossoma Y estivessem presentes, nem sempre os estudos moleculares o conseguiram demonstrar. Em alguns doentes, mas não em todos, foi encontrado o gene responsável pela determinação do testículo (gene SRY). Considera-se, então, que os homens XX são geneticamente heterogéneos, e visto não terem nenhuma região AZF, o sucesso de uma biópsia testicular será nulo.

Fenotipicamente estes doentes caracterizam-se por serem de estatura baixa, terem testículos pequenos e firmes, frequentemente ginecomastia, pénis de tamanho pequeno ou normal, muitas vezes associados a hipospádia e serem azoospermicos. A biópsia testicular revela esclerose dos túbulos seminíferos, resultando em gonadotropinas aumentadas e níveis de testosterona diminuídos.

Síndrome XYY

O síndrome XYY tem uma incidência de cerca de 0,1% a 0,4% dos recém nascidos masculinos, e caracteriza-se por homens altos, tipicamente com oligospermia grave ou azoospermia, embora esporadicamente possam ser férteis. Os níveis plasmáticos de gonadotropinas

e testosterona são geralmente normais, estando os níveis elevados de FSH associados aos padrões mais graves de disfunção testicular. As biópsias testiculares apresentam desde sequestro da maturação até aplasia completa da linha germinativa, assim como, em alguns casos, esclerose dos tubulos seminíferos.

Infertilidade Masculina Idiopática

A infertilidade masculina idiopática ocorre em cerca de 40% a 50% dos homens inférteis, submetidos a toda uma panóplia de acções sem sucesso, cuja finalidade seria encontrar uma causa para as suas infertilidades.

O CASAL INFÉRTIL

AVALIAÇÃO

O CASAL INFÉRTIL - AVALIAÇÃO DO FACTOR MASCULINO

Luis Costa

Serviço de Urologia do Centro Hospitalar de V. N. Gaia / Espinho

A – Introdução

Calcula-se que a probabilidade de um casal dito normal alcançar uma gravidez é de cerca de 20% por mês, com uma probabilidade cumulativa de 90% ao fim de um ano.

A infertilidade é assim definida como a incapacidade de um casal em obter uma gravidez após um ano de relações sexuais desprotegidas.

Calcula-se que a infertilidade atinge actualmente cerca de 15% dos casais e que este número sofrerá um aumento progressivo, fruto da idade crescente em que se decide ter o primeiro filho. Existe actualmente um desfasamento entre o pico da capacidade reprodutora, que ronda os 24 anos, quer no homem, quer na mulher, e a idade em que se decide procriar. Este desfasamento decorre do hábito, cada vez mais frequente na nossa sociedade, de se protelar a primeira gravidez até que estejam reunidas determinadas condições, sejam no campo económico, sejam no campo académico ou profissional.

Este progressivo envelhecimento dos casais tem repercussões quer na taxa de gravidez natural, quer nos resultados das técnicas de reprodução medicamente assistida. Isto levou a que actualmente, em casais de idade mais avançada (tipicamente quando a mulher tem mais de 35 anos) se recomende iniciar o estudo da infertilidade de maneira precoce, em vez de esperar pelos 12 meses inerentes à própria definição.

O factor masculino é responsável por cerca de 30% dos casos de infertilidade e contribui em cerca de 20 a 30% de casos adicionais.

Podemos deste modo considerar, de grosso modo, que o factor masculino está presente em cerca de 50 a 60% dos casais inférteis.

Estes dados estatísticos chocam com a noção cultural ainda hoje firmemente arraigada de que a mulher é responsável pela maioria dos casos de infertilidade. Esta crença influencia hábitos e comportamentos, expressos na prática clínica pelo facto de ainda se iniciar o estudo da infertilidade maioritariamente pela mulher.

Isto leva a que uma percentagem considerável de homens inférteis sejam referenciados às unidades de Andrologia através dum(a) Ginecologista.

É importante considerar o casal como uma unidade, devendo o estudo ser iniciado por ambos os membros.

Por um lado, o facto de se considerar o casal como uma unidade, leva ao afastamento de sentimentos individuais de culpa ou de inadequação.

Por outro lado, esta atitude torna o estudo mais eficiente e dirigido, poupando-se em

tempo e consultas. Permite igualmente que, ao ser detectado um factor masculino (muitas vezes descurado se coexistir com um factor feminino), o homem seja devidamente avaliado e, em determinadas situações, tratado.

A elevada proporção de casos de infertilidade masculina de causa idiopática tem levado a que muitos dos envolvidos, perante uma alteração espermática, sejam partidários duma atitude redutora, referenciando de imediato o casal para técnicas de reprodução medicamente assistida. **Nunca é demais referir que o homem deve ser sempre avaliado**, não sendo raras as alterações detectadas, quer com influência no futuro do examinado (ex. insuficiências hormonais), quer com implicações directas nas técnicas de reprodução medicamente assistida (ex. alterações genéticas com o risco de transmissão à descendência).

B – Avaliação inicial do homem infértil

B.1 – História clínica

Devemos iniciar por **estabelecer a idade do homem e da mulher**. Esta última é extremamente importante, dado que pode condicionar a avaliação e a orientação andrológica.

A maioria dos centros tem um limite de idade para as técnicas de reprodução medicamente assistida, para lá da qual a mulher já não é aceite (geralmente os 40 anos de idade). Esta limitação decorre da baixa taxa de sucesso a partir dos 37 anos de idade, associada à inevitável necessidade de contenção de custos. Assim, um varicocele pode ser considerado irrelevante se a idade da mulher se aproximar do dito limite. Este poderia ser ultrapassado se optássemos pela correcção cirúrgica e subsequente tempo de espera necessário para verificar a sua eficácia.

É importante documentar a **duração da infertilidade** e se é primária ou secundária (existem filhos de outro relacionamento?)

Devemos também levantar uma história sexual sumária sobre os hábitos do casal, nomeadamente sobre a **frequência do coito**, do uso de contraceptivos ou eventuais espermicidas, ainda que inadvertidamente (ex. certo tipo de lubrificantes). É igualmente importante o ensino de algumas noções, nomeadamente sobre o ciclo menstrual feminino e a data da ovulação (são frequentes a adopção de comportamentos deletérios, como o coito diário, na tentativa que coincida com a ovulação. Isto leva a que o homem apresente uma baixa concentração de espermatozoides no ejaculado, diminuindo as hipóteses de fertilização.). Por fim, faz também parte da história sexual a indagação sobre a função eréctil e ejaculatória do homem.

Nos antecedentes pessoais, devemos pesquisar a **criptorquidia** (e a idade da eventual orquidopexia), o hipospádia, episódios agudos como **orquiepididimites, torções testiculares e traumatismos escrotais**. São igualmente importantes procedimentos **cirúrgicos como correcção de hérnias inguinais, de hidrocelos, de cirurgias do colo vesical ou retroperitoneais e doenças oncológicas com necessidade de quimioterapia ou radioterapia**.

A presença de infecções respiratórias recorrentes levanta a hipótese de alterações como agenesia dos ductos deferentes ou de síndrome dos cílios imóveis (ver adiante).

Nos hábitos devem ser registados comportamentos nocivos, como o tabagismo, o alcoolismo, o consumo de drogas de abuso ou de certos fármacos (ex. cimetidina, sulfazalazina, entre outros). A frequência de saunas ou de banhos quentes está tradicionalmente associada à diminuição dos parâmetros espermáticos (embora a associação não seja universalmente aceite).

Nos antecedentes familiares são importantes a existência de outros casos de infertilidade e de doenças presentes em várias gerações.

B.2 – Exame físico

Devemos observar o biótipo, registando as proporções corporais e os sinais sexuais secundários. Entre estes devemos prestar atenção à pilosidade e sua distribuição, à distribuição da gordura corporal e à **presença de ginecomastia**.

A parte mais informativa do exame físico é sem dúvida o exame dos genitais externos.

O pénis deve ser observado quanto à presença de dismorfias e de hipospádias (este último pode levar a uma deposição espermática intravaginal inadequada). **Os testículos devem ser examinados quanto a posição, volume e textura** (o volume é especialmente informativo, dado que cerca de 80% do mesmo é constituído por epitélio germinativo). Devemos palpar os epidídimos, quer quanto ao volume, como quanto à presença das suas partes (cabeça, corpo e cauda) e de dilatações císticas (sugestivas de obstrução) ou de indurações (tradutoras, por exemplo, de uma epididimite antecedente). **Devem ser perquirados varicoceles** (idealmente com o doente de pé) e os **cordões devem ser palpados**, especificamente os ductos deferentes, ao longo do seu curso. Estes podem estar ausentes ou apresentarem nodularidades (ex. sinal duma tuberculose genitourinária antecedente).

B.3 – Exames auxiliares de diagnóstico

B.3.1 - Espermograma

O primeiro exame a pedir é o **espermograma**. Caso esteja alterado, deve ser repetido, idealmente 2 a 3 meses depois, para permitir a cobertura de 2 ciclos espermáticos. Um espermograma normal dispensa estudos andrológicos adicionais.

Este exame deve idealmente ser pedido, pela primeira vez, pelo médico de família.

B.3.2 – Avaliação hormonal

Não existe consenso sobre se devem ser submetidos a esta avaliação todos os homens infertéis, se apenas aqueles nos quais a história clínica e exame físico são sugestivos de hipogonadismo. Deve ser realizado, no entanto, em todos os homens com menos de 10 milhões de espermatozoides/mL.

O estudo inicial é constituído pela FSH e Testosterona total séricas. Perante a alteração de um destes, devem ser doseados a LH e a Prolactina.

A FSH espelha a espermatogénese. Uma FSH alterada sugere uma alteração desta, que se prevê que seja grave perante uma elevação de 2 a 3 vezes o limite superior da normalidade. Uma FSH normal, no entanto, não nos assegura a presença de espermatozóides (podemos estar perante uma paragem da maturação, por exemplo). **Por outro lado, não existe nenhum valor da FSH, por mais elevado que seja, que impeça uma TESE exploradora** (biópsia testicular para extracção de espermatozóides – Testicular sperm extraction). Podem existir ilhotas com espermatogénese intacta. A sua presença será apenas tanto menos provável, quanto maior a FSH.

B.3.4 – Estudo genético

Ver capítulo na pág. 47.

B.3.4 – A Ecografia escrotal tem como principal indicação a localização de testículos criptorquídicos (em 80% dos casos encontram-se a nível inguinal).

Também é útil para a caracterização de massas epididimárias ou testiculares, detectadas no exame físico.

Permite o diagnóstico do varicocele nos doentes em que a sua detecção no exame físico foi difícil ou impossível (ex. perante uma obesidade mórbida). Neste contexto específico, não deve ser usada como um exame de diagnóstico de rotina. De facto, a ecografia peca por ser demasiado sensível, isto é, detecta varicoceles ditos sub-clínicos, cuja correcção não leva a melhoria dos parâmetros espermáticos.

A Ecografia prostática e das vesículas seminais tem o seu lugar no raro doente com azoospermia por obstrução dos ductos ejaculadores.

Nos doentes com agenesia unilateral dos ductos deferentes deve ser realizada a Ecografia renal. Alguns destes doentes têm uma alteração embriogénica do ducto mesonéfrico, com conseqüente aplasia renal e da vesícula seminal homolaterais.

B.3.5 – Biópsia testicular

Para melhor sistematização sugere-se a realização de protocolos.

Apresenta-se a seguir o que se utiliza na nossa consulta de Andrologia. Divide-se em 5 partes:

- A - História clínica
- B - Medicacões e drogas
- C - História do trabalho
- D - História Sexual
- E - Exame físico
- F - Estudo laboratorial

SERVIÇO DE UROLOGIA
DEPARTAMENTO DE ANDROLOGIA



PROTOCOLO DE INFERTILIDADE Nº

A - HISTÓRIA CLÍNICA

Tem ou já teve algum dos seguintes problemas:

	SIM	NÃO	SE SIM QUANDO
1 Torção testicular			
2 Infecções da Próstata			
3 Orquite ou Epididimite			
4 Infecções do Ap. Urinário			
5 Doença Venérea			
6 Tuberculose gênito-urinária			
7 Hemospermia			
8 Testículos mal desc. ao nascer			
9 Herniorrafias inguinal			
10 Idade de Operação			
11 Traumatismo Testicular			
12 Doenças prolongadas			
13 Terapêutica c/ radiações			
14 Quimioterapia			
15 Faz sauna			
16 Fez Cirurgia de:			
a) Vasectomia			
b) Varicocele			
c) Hidrocele			
d) Circuncisão			
e) Cirurgia do Pênis			
f) R.T.U. do colo/Linfaden			

B - MEDICAÇÕES E DROGAS

Fuma? _____ Há quanto tempo? _____

Quantos cigarros/dia _____

Usa ou usou algumas das seguintes drogas:

	SIM	NÃO	SE SIM QUANDO
1 Alcool			
2 Marijuana			
3 Outras			

Toma frequentemente medicações? _____ Quais? _____

Tem alguma alergia? _____

Toma esteróides? _____

C - HISTÓRIA DO TRABALHO

1 Ocupação _____

2 Está exposto a algum dos seguintes:

	SIM	NÃO
Químicos ou solventes e seus gases		
Temperaturas externas (F.C.)		
Raio X ou Radiosótopos		
Está com stress no trabalho		

D - HISTÓRIA SEXUAL

1- Qual a frequência das suas relações:

_____ /dia _____ /semana

2 - Quantas vezes ejacula? _____ /semana

3 - Obtém uma erecção fácil? _____

4 - Usa algum lubrificante para a relação? _____

5 - Sua mulher usou contraceptivos? _____

6 - Relações desprotegidas desde? _____

7 - Tem algum filho de outra mulher? _____

8 - Historia familiar de infertilidade? _____

E - Exame Físico

Peso _____ Kg Altura _____

	SIM	NÃO
Cheiro conservado		
Barba normal		
Pêlo púbico e axilar normal		
Distribuição normal da gordura		
Proporções de corpo normais		
Ginecomastia ausente		
Testículos normais quando a:		
posição		
palpação		
tamanho		
Epididimo normal		
Deferentes presentes		
Varicocele (evidente-subclínico-ausente)		

F - ESTUDO LABORATORIAL

Espermograma _____

FSH _____

Biópsia _____

Cariótipo _____

E. Mol. Crom. Y _____

Outras _____

DIAGNÓSTICO

A IMPORTÂNCIA DO ESPERMOGRAMA

Helena Figueiredo

*Embriologista da Unidade de Medicina da Reprodução
Centro Hospitalar de V. N. Gaia / Espinho*

A análise do espermatozóide é um dos primeiros exames solicitados para avaliar a fertilidade masculina. Com a tecnologia e os conhecimentos de que dispomos hoje, esta análise vai muito além do espermograma. Ela engloba uma série de testes que avaliam o potencial de fecundidade dos espermatozóides.

O espermograma é importante para verificar, inicialmente, se o volume do espermatozóide, o pH (acidez), a viscosidade, a cor e a liquefacção se apresentam normais. Em seguida, determina-se o número de espermatozóides e a motilidade dos mesmos, tanto do ponto de vista quantitativo, quanto qualitativo. A contagem do número de espermatozóides e a avaliação da motilidade são realizadas no microscópio. O espermograma inclui ainda a avaliação da morfologia dos espermatozóides e a determinação do número de leucócitos presentes.

Para realizar estes testes, é importante uma abstinência da actividade sexual por um período de 3 a 4 dias.

A colheita da amostra de espermatozóide deve ser realizada de preferência no próprio laboratório e a avaliação efectuada após 30 minutos. O frasco para a colheita deve ser de boca larga e de material previamente testado quanto à toxicidade para a motilidade espermática. Situações especiais podem ser contornadas, com a colheita durante o ato sexual, sendo utilizado um preservativo não tóxico. Nos homens com anejaculação por lesões da espinhal-medula poderá efectuar-se a eletroejaculação.

Se no exame inicial não se encontra nenhum espermatozóide, a amostra deve ser centrifugada a 1800 x g durante 5 minutos e observar-se o sedimento em câmara de Neubauer para se diagnosticar a azoospermia (ausência de Spzs no ejaculado).

Segundo as normas actuais da Organização Mundial de Saúde (OMS) quando existem menos de 20 milhões de espermatozóides por ml diz-se que se trata de uma oligozoospermia. Quando existe um número inferior a 5 milhões de espermatozóides por ml considera-se uma oligozoospermia grave.

A motilidade é analisada em termos qualitativos sendo classificada por graus:

Tipo a)- espermatozóides móveis com progressão rápida;

Tipo b)- espermatozóides móveis com progressão lenta;

Tipo c)- espermatozóides móveis porém sem progressão;

Tipo d)- espermatozóides imóveis.

As amostras com menos de 50% de espermatozóides com progressão consideram-se astenoospermias.

Uma amostra de espermatozóide normal deve conter pelo menos 25% de espermatozóides progressivos rápidos.

Quanto à morfologia temos dois critérios de classificação:

1. Morfologia espermática pelo critério da O.M.S.: o espermatozóide humano é classificado usando-se microscópio óptico, após coloração especial. Neste sistema os espermatozóides são classificados como normais (ovais), amorfos, bicéfalos, megalocéfalos, afilados, defeitos de peça intermediária, defeitos de cauda, etc. É um sistema que aceita pequenas irregularidades no espermatozóide. É um critério mais relaxado, mas não menos importante. Pode ajudar a identificar defeitos na espermatogénese, típicos de algumas doenças. Valor normal: 30%.

2. Morfologia espermática pelo critério estrito de Kruger: critério rigoroso de classificação, onde são contados 200 espermatozóides e aqueles potencialmente normais são medidos com uma régua (micrómetro). Diversas medidas são realizadas em cada espermatozóide, que é classificado como normal (oval) ou anormal. Talvez seja o parâmetro mais importante de toda a análise do esperma, e correlaciona-se com diversos testes de função espermática. É considerado normal quando a cabeça tem comprimento de 5-6µm. e espessura de 2,5-3,5µm, configuração oval, lisa, regular e com região acrossómica entre 40 - 70% da área da cabeça do espermatozóide. As cabeças fora do padrão são consideradas anormais. Não deve haver nenhum defeito no pescoço, peça intermediária ou cauda. Valor normal: 14%. Abaixo de 4% correlaciona-se com pior prognóstico e entre 5-13% - poderão ser realizados testes de função espermática, avaliados caso a caso.

Quadro 1. Espermograma: Parâmetros normais de acordo com Organização Mundial de Saúde (OMS)

ESPERMA

Parâmetros	Valores Normais (OMS)
Côr	Branco amarelado
Volume	≥ 2 ml e < 7 ml
pH	7,2 -7,8
Número spz	≥ 20 milhões/ml
Nº total spz	≥ 40 milhões
Motilidade	≥ 50% spz com movimentos progressivos
	Ou
	≥ 25% spz com progressão rápida grau III
Morfologia	≥ 30% de spz normais (OMS) ou 14 % (critérios Kruger)
Vitalidade	≥ 50% spz vivos (que não coram com eosina)

spz = espermatozóides

Quadro 2. Terminologia das qualidades do esperma (OMS)**ESPERMA**

Terminologia	Definição
Normozoospermia	Esperma normal
Olizoospermia	< 20 milhões/ml spz
Astenozoospermia	< 50% spz com progressão para a frente
Teratozoospermia	< 30% spz com morfologia normal
Oligoastenoteratozoospermia	Alteração das 3 variáveis
Azoospermia	Ausência espermatozóides
Hipospermia	Volume do ejaculado < 2ml
Aspermia	Ausência de ejaculado
Criptozoospermia	< 100 000 Spzs no ejaculado

ESTUDO GENÉTICO NA INFERTILIDADE MASCULINA

Prof. Alberto Barros

Serviço de Genética da Faculdade de Medicina da Universidade do Porto

O carácter indiscutível da etiologia genética na infertilidade masculina tem conduzido a múltiplos trabalhos procurando a sua quantificação. Por outro lado, a estratégia reprodutiva, que inclui mecanismos de eliminação selectiva dos gâmetas geneticamente desequilibrados, não é completamente eficaz, o que exalta ainda mais a importância do diagnóstico genético.

Em 1976, Tiepolo e Zuffardi postularam que, pelo menos, um factor genético, essencial para o desenvolvimento da linha germinativa masculina, se localizaria na porção distal do braço longo do cromossoma Y, tendo designado este factor genético de AZoospermia Factor (AZF).

Em 1996, Peter Vogt et al. definiram três diferentes regiões AZF, na porção proximal, média e distal de Yq11: AZFa, AZFb e AZFc.

A pesquisa de microdelecções nestas três regiões do cromossoma Y, realizada no Serviço de Genética da Faculdade de Medicina da Universidade do Porto (FMUP), em 3002 homens inférteis, revelou uma frequência global de 7,1%. Estas microdelecções foram apenas encontradas nas azoospermias secretoras (8,7%) e nas oligozoospermias com um número de espermatozóides inferior a 1 milhão/ml (4,7%). As microdelecções em AZFc são as mais frequentemente diagnosticadas (86%), podendo ser encontradas isoladamente ou em associação com as microdelecções em AZFb.

As microdelecções em AZFa são as menos frequentes (cerca de 6% das delecções) e a respectiva histologia testicular tem revelado uma ausência completa de células germinativas (Sertoli cell-only syndrome).

No caso das microdelecções em AZFb tem sido observado um bloqueio da espermatogénese, anterior ou durante a meiose (paragem da maturação), mas a biopsia testicular, com retirada de múltiplos fragmentos, tem uma probabilidade de obtenção de espermátides ou espermatozóides na ordem dos 40%.

As microdelecções em AZFc (à partida, as de melhor prognóstico) não podem ser associadas com uma interrupção numa fase específica da espermatogénese. De facto, há uma grande variabilidade na expressão fenotípica testicular - desde uma ausência completa de células germinativas até uma espermatogénese completa com espermatozóides presentes no ejaculado. Esta variação da expressão fenotípica ocorre de indivíduo para indivíduo mas também pode acontecer no mesmo indivíduo ao longo do tempo, com uma evolução negativa partindo de um número normal de espermatozóides ou de uma oligozoospermia até hipoplasia, paragem da maturação ou ausência completa de células germinativas.

Este conhecimento permite entender a importância de um diagnóstico precoce desta microdelecção: para um tratamento precoce e para uma eventual criopreservação profilática dos espermatozoides em azoto líquido.

A microinjeção intracitoplasmática, possibilitando o sucesso reprodutivo aos portadores de uma microdelecção em AZFb ou AZFc, tem como consequência a transmissão da microdelecção aos descendentes masculinos (pela respectiva transmissão do cromossoma Y). A expressão da microdelecção pode ser variável, estando descritos alguns casos de uma microdelecção maior nos filhos do que nos progenitores – o que é indicador de uma expansão da microdelecção. Em consequência, a consulta de aconselhamento genético é absolutamente indispensável.

Em conclusão, **as indicações consensuais** (porque outras têm sido pontualmente sugeridas) para o **estudo molecular do cromossoma Y são a azoospermia secretora e a oligozoospermia grave** (número de espermatozoides inferior a 1 milhão/ml).

Os êxitos e os fracassos reprodutivos da espécie humana estão também intimamente relacionados com a constituição cromossômica dos produtos de concepção. Múltiplos trabalhos têm demonstrado a importância das anomalias cromossômicas na infertilidade masculina, embora a incidência destas anomalias seja variável, o que resulta fundamentalmente dos diferentes critérios de selecção dos vários grupos avaliados. Um estudo citogenético realizado no Serviço de Genética da FMP, a 404 homens inférteis, revelou as frequências de anomalias cromossômicas de número de 3,2% (S. Klinefelter: 2,5%, 47, XYY: 0,7%) e de anomalias cromossômicas de estrutura de 3,0% (translocações robertsonianas: 1,7%, translocações recíprocas: 0,5%, inversões pericêntricas: 0,7%). Este estudo mostrou também a associação entre a frequência das anomalias cromossômicas e a concentração de espermatozoides, sendo a frequência das cromossomopatias tanto maior quanto menor é o número de espermatozoides (azoospermia: 15,1%, concentração inferior a 10 milhões/ml: 8,0%, concentração igual ou superior a 10 milhões/ml: 2,0%).

Se esta diferença da frequência de anomalias cromossômicas permite esperar com maior probabilidade uma anomalia cromossômica nos azoospermicos e oligozoospermicos, por outro lado demonstra que o homem infértil, mesmo que normozoospermico, terá uma probabilidade 3-4 vezes superior à esperada na população geral de possuir uma cromossomopatia (incidência das cromossomopatias na população geral: 0,5-0,7%).

Outra conclusão retirada deste estudo é que o diagnóstico de teratozoospermia ou de astenozoospermia não é indicador da existência de uma anomalia cromossômica.

Estas observações permitem afirmar que a indicação correcta para realizar o cariótipo é a infertilidade e não qualquer dos parâmetros definidos no espermograma.

O estudo cromossômico dos espermatozoides por FISH (Fluorescence In Situ Hybridization), permitindo o diagnóstico da presença, ou não, de alguns pares de cromossomas (em regra, os pares 13, 18, 21, X e Y), **está indicado na avaliação dos portadores de anomalias cromossômicas de estrutura, nos casos de bloqueio embrionário ou de aumento**

de aneuploidias embrionárias observados no decurso de uma FIV ou ICSI, na infertilidade idiopática de longa duração (superior a 3 anos), nos casos de 2 ou mais insucessos de FIV ou ICSI e nas situações de abortamentos de repetição de causa idiopática.

Na base na eficácia procriativa dos espermatozóides poderá estar também a respectiva percentagem de fragmentação do seu DNA. Os métodos de avaliação directa (por exemplo, o TUNEL), determinando a presença de quebras no DNA de cadeia dupla e simples e proporcionando a informação sobre a percentagem real de fragmentação existente no DNA dos espermatozóides, têm um maior valor clínico do que os métodos indirectos (que medem a susceptibilidade da cadeia do DNA à fragmentação em condições desnaturantes).

O estudo da fragmentação do ADN dos espermatozóides estará indicado nas situações de varicocele, terapêutica prévia com quimio e/ou radioterapia, infertilidade idiopática de longa duração (superior a 3 anos), nos casos de 2 ou mais insucessos de FIV ou ICSI e nos abortamentos de repetição de causa idiopática.

No primeiro patamar dos estudos genéticos criteriosamente realizáveis deverá estar também o estudo molecular da Fibrose Cística (FC). A fibrose cística é a doença autossómica recessiva mais frequente nas populações de descendência caucasiana (1:2500), sendo que 4% (1:25) dos indivíduos são portadores assintomáticos de uma mutação da FC. O gene responsável pela FC, denominado Cystic Fibrosis Transmembrane Conductance Regulador (CFTR), está localizado no cromossoma 7, tendo sido descritas mais de 1500 mutações distribuídas ao longo de todo o gene. **Mais de 95% dos homens com fibrose cística apresentam azoospermia obstrutiva resultante da ausência congénita bilateral dos canais deferentes (CBAVD).** Por outro lado, as mutações do gene CFTR são também a principal causa de CBAVD em homens inférteis sem qualquer outra manifestação clínica de FC. Ao contrário do descrito para a FC (causada pela presença de duas mutações graves nos dois alelos), a CBAVD é causada pela presença de uma mutação grave num alelo e de uma moderada no outro alelo ou pela existência de duas mutações moderadas nos dois alelos.

As mutações no gene CFTR podem também estar na base da ausência congénita unilateral dos canais deferentes, da obstrução idiopática do epidídimo e da obstrução bilateral dos canais ejaculadores com concomitantes anomalias das vesículas seminais.

O estudo molecular da fibrose cística, a realizar nas situações de azoospermia obstrutiva em que tenham sido excluídas outras causas (traumática, infecciosa, iatrogénica,...), tem a óbvia importância do esclarecimento etiológico mas também assume um grande relevo profilático pois o **diagnóstico de uma mutação no marido deve levar à realização do estudo molecular da FC na esposa antes de iniciar o ciclo de microinjecção intracitoplasmática.** No caso de a esposa ser portadora de uma mutação, o risco de terem um filho com a FC será de 50%, pelo que, no âmbito global do aconselhamento genético, o casal deverá ser esclarecido sobre a possibilidade de realização do respectivo diagnóstico genético pré-implantação e/ou de diagnóstico pré-natal.

FRAGMENTAÇÃO DO DNA DO ESPERMATOZÓIDE

Carolina Almeida

Serviço de Genética da Faculdade de Medicina da Universidade do Porto

Durante a fertilização, o espermatozóide contribui com factores genéticos e epigenéticos que afectam a embriogénese, de modo que alterações na sua estrutura e funcionalidade podem conduzir a insucessos reprodutivos. Deste modo, o estudo prévio do sémen antes do ciclo de fertilização in vitro (FIV) e/ou microinjecção intracitoplasmática (ICSI) pode uma fornecer informação essencial para a decisão clínica e contribuir para um aumento da taxa de gravidez, evitando repetidos ciclos de reprodução medicamente assistida (RMA) sem sucesso.

Vários estudos têm demonstrado que a presença de fragmentação do DNA no espermatozóide pode conduzir a uma diminuição da taxa de gravidez, sendo a fragmentação do DNA significativamente superior nos homens inférteis.

Torna-se, assim, essencial compreender os mecanismos que estarão envolvidos na origem da fragmentação do DNA, assim como avaliar a integridade do DNA do espermatozóide.

Origem da fragmentação do DNA

Ao contrário da estrutura da cromatina nas células somáticas, a cromatina dos espermatozóides é bastante compacta devido a ligações entre o DNA e proteínas nucleares básicas específicas, as protaminas. No entanto, e comparativamente com outros mamíferos, apenas 85% do núcleo do espermatozóide humano é constituído por protaminas (vs 95% noutros mamíferos), sendo, portanto, uma estrutura menos compacta e mais susceptível a factores indutores de fragmentação do DNA. Existem 3 factores principais de indução de fragmentação do DNA no espermatozóide:

1. Defeitos na compactação da cromatina

Durante o processo de compactação da cromatina, a enzima topoisomerase II é responsável pela criação de quebras na cadeia do DNA de modo a reduzir o stress efectuado na cadeia por torção durante a substituição das histonas pelas protaminas. Se estas quebras temporárias não forem reparadas, quer por excesso de actividade da topoisomerase II, quer por deficiência de inibidores da enzima topoisomerase II, os espermatozóides do ejaculado vão apresentar percentagens elevadas de fragmentação da cadeia do DNA.

2. Stress Oxidativo

A presença de baixos níveis de radicais livres de oxigénio é essencial para o normal funcionamento do espermatozóide. No entanto, espermatozóides com excesso de retenção citoplasmática assim como leucócitos originados por inflamação ao nível do testículo ou do epididímo, conduzem a um aumento de produção de radicais livres de oxigénio.

A capacidade de protecção antioxidante do líquido seminal é excedida conduzindo, conseqüentemente, à indução de fragmentação do DNA do espermatozóide. O stress oxidativo pode também ser desencadeado por inúmeras outras patologias, desde as deficiências hormonais, deficiências em factores de crescimento ou em determinadas vitaminas, até às situações que conduzem a lesão aumentada das células germinativas, quer por acção endógena (mutações), quer por acção exógena (varicocele, obstrução).

3. Apoptose

A apoptose ou morte celular programada é um mecanismo essencial na manutenção de uma homeostasia celular, sendo responsável, durante a espermatogénese, pelo ajuste do número de células germinais à capacidade de suporte das células de Sertoli, assim como pela eliminação de células anormais ou lesadas. No entanto, Sakkas et al propôs que alguns espermatozóides podem ter escapado ao processo de eliminação por apoptose, por um mecanismo designado por abortive apoptosis, resultando na presença de espermatozóides com fragmentação do DNA no ejaculado.

Para além destes factores intra-testiculares, alguns extra-testiculares também estão na origem da fragmentação do DNA do espermatozóide: inflamações do epidídimo associadas a um aumento do nível de radicais livres de oxigénio; quimioterapia e radioterapia que, dependendo da duração e intensidade, podem induzir lesões na cadeia do DNA. Do mesmo modo, no varicocele, devido ao refluxo venoso de metabolitos da suprarenal, ao sobreaquecimento, à hipoxia e à estase de catabolitos, existe uma condição propícia ao aumento do stress oxidativo que é aliviada, em determinados casos bem seleccionados, pela varicocelectomia.

Avaliação da integridade do DNA

Existem, actualmente, vários testes disponíveis para a avaliação da percentagem de fragmentação no DNA do espermatozóide (Tabela 1), alguns de medição directa e outros de medição indirecta.

Tabela 1. Métodos mais comuns na avaliação da integridade do DNA

INDIRECTOS	Teste	Princípio do teste
	Azul de Anilina	Corante nuclear; detecta a presença de histonas
	CMA3	Corante do DNA; mede o grau de protaminação
	SCSA	Mede a susceptibilidade do DNA à desnaturação
	SCD	
DIRECTOS	Teste	Princípio do teste
	Comet	Mede a presença de quebras no DNA de cadeia dupla e simples
	TUNEL	

Os métodos de medição directa fornecem informação sobre a percentagem real de fragmentação existente no DNA do espermatozóide, tendo maior valor clínico que os métodos indirectos que medem a susceptibilidade da cadeia do DNA à fragmentação em condições desnaturantes.

Importância clínica da presença de fragmentação na cadeia de DNA do espermatozóide

Com a introdução das técnicas de reprodução medicamente assistida, como a ICSI, a selecção natural no momento da fertilização é ultrapassada e a utilização de espermatozóides com fragmentação do DNA nos tratamentos clínicos torna-se preocupante. Embora o ovócito tenha capacidade reparadora, o grau de fragmentação pode ser demasiado elevado, não sendo totalmente reparado. Adicionalmente podem ocorrer mutações após a fertilização e assim dar origem a diversas patologias, incluindo infertilidade e cancro

Vários estudos têm demonstrado a existência de uma correlação inversa entre a percentagem de fragmentação do DNA e os parâmetros do espermograma, nomeadamente em relação à concentração, à mobilidade progressiva rápida e à morfologia normal, de modo que o sucesso da ICSI com espermatozóides de pacientes com anomalias no espermograma vai estar dependente do grau de fragmentação presente no DNA do espermatozóide. Embora não seja consensual a existência de uma relação consistente entre a presença de fragmentação do DNA e as percentagens de fertilização após ciclos de FIV e/ou ICSI, e uma vez que o genoma paterno só é expresso após a segunda divisão celular, elevadas percentagens de fragmentação do DNA estão inversamente relacionadas com as taxas de gravidez. Deste modo, a determinação da percentagem de fragmentação do DNA dos espermatozóides vai fornecer informação sobre a capacidade do espermatozóide conduzir um desenvolvimento embrionário normal.

Greco et al, num estudo comparativo entre espermatozóides do ejaculado e espermatozóides testiculares em homens normozoospermicos e oligozoospermicos, demonstrou que a percentagem de fragmentação do DNA é significativamente superior no ejaculado que no testículo (15% vs 6%, respectivamente), e que a ICSI com espermatozóides testiculares resultou em taxas de gravidez superiores (44.4% vs 5.6%). A utilização de espermatozóides testiculares pode, portanto, em alguns casos, ser uma alternativa no sentido de alcançar uma gravidez de termo.

Sugestões para aplicação clínica

No sentido de melhorar os resultados clínicos obtidos nos tratamentos de RMA, têm sido apresentadas indicações para a determinação da percentagem de fragmentação do DNA dos espermatozóides:

- Terapêutica prévia com quimio e/ou radioterapia;
- Abortamentos de repetição de causa idiopática;
- Infertilidade idiopática de longa duração (>3anos);
- Casos de 2 ou mais ciclos de FIV ou ICSI sem sucesso (perante valores elevados de fragmentação, será de ponderar a utilização de espermatozóides testiculares nas tentativas seguintes de RMA);
- Em pacientes com varicocele, a determinação da percentagem de fragmentação do DNA antes e após varicocelectomia, permite prever a fertilidade dos indivíduos [19].

Adicionalmente aos parâmetros seminais do espermograma, a determinação da percentagem de fragmentação do DNA dos espermatozóides permite complementar o estudo dos factores que afectam a fertilidade masculina, sendo, portanto, um método de diagnóstico eficiente na previsão do sucesso dos tratamentos de RMA, devendo ser pedido sempre que o resultado do espermograma mostra a presença de espermatozóides no ejaculado e independentemente dos resultados dos diferentes parâmetros seminais. Este teste efectua-se no Serviço de Genética Humana da Faculdade de Medicina da Universidade do Porto/Hospital de S. João E.P.E. e tem convenção com as ARS.

BIÓPSIA TESTICULAR DIAGNÓSTICA

Luís Ferraz

Serviço de Urologia do Centro Hospitalar de V. N. Gaia / Espinho

Antes da descoberta da microinjecção intracitoplasmática a biópsia testicular era um exame fundamental no diagnóstico das azoospermias com FSH normal pois permitia dizer se a patologia era obstrutiva ou não obstrutiva. Naquela altura, um diagnóstico de azoospermia obstrutiva permitia, em alguns casos, encarar soluções cirúrgicas desobstrutivas ou de recanalização enquanto que as situações de azoospermia secretória não tinham qualquer solução e os doentes eram orientados para técnicas de reprodução assistida com recurso a esperma de dador ou para a adopção.

Nos casos em que as situações de azoospermia cursavam com um valor do FSH elevado eram classificadas, automaticamente, como azoospermias secretoras e, por isso, desprovidas de qualquer solução terapêutica. Nestes casos as biópsias não se deveriam realizar.

Durante muitos anos a orientação assentava nestes pressupostos.

A partir do momento em que aparece a microinjecção todo este conceito mudou e a biópsia diagnóstica perde importância para dar lugar a uma nova biópsia: a biópsia terapêutica. Agora, para lá do diagnóstico, ressalta uma coisa mais importante que é a possibilidade de se conseguir colher espermatozóides independentemente do diagnóstico da azoospermia.

A partir daqui praticamente é possível colher-se espermatozóides num grande número de azoospermias secretoras bastando, para isso, que se realizem biópsias múltiplas e por vezes bilaterais. A possibilidade do êxito depende muito do número de fragmentos retirados mas também do cuidado e paciência com que o embriologista, depois de fazer a digestão enzimática do material que lhe é fornecido, vai colocar na sua observação microscópica. Muitas vezes só após horas de observação é que são encontrados alguns espermatozóides. Infelizmente, ainda há algumas biópsias em que o sacrifício que se pede ao doente, não é compensado com a identificação de gâmetas pois, neste momento, não dispomos de nenhum teste que nos permita dizer em que doentes é possível encontrar focos de espermatogénese. O valor elevado da FSH ou o volume reduzido do testículo não servem para prever a taxa de sucesso na colheita. Um dos dados que, normalmente, nos fornece alguma orientação é, quando se observa o primeiro fragmento e são identificadas células germinativas. Nestes casos, quase sempre vai ser possível encontrar espermatozóides justificando-se, por isso, uma colheita mais alargada. Dado que, na maior parte destes doentes, o volume do testículo é pequeno sugere-se que apenas seja retirado um fragmento de cada vez e que se aguarde a informação do embriologista permitindo, assim, poupar o máximo de polpa possível. Nos doentes com volume testicular reduzido, deve haver muito cuidado na quantidade de fragmentos que se retira, caso contrário poderemos comprometer a produção de testosterona. Por este motivo, chama-se a atenção, para que

não se façam biópsias diagnósticas a estes doentes, a não ser que sejam realizadas numa unidade de medicina da reprodução e isso permita a utilização ou congelação imediata de espermatozóides.

Como se explica mais adiante, no protocolo de colheita de gâmetas para ICSI o ideal é que, nestes doentes com azoospermia secretora, a biópsia coincida com a punção ovocitária da mulher pois, assim, os espermatozóides recolhidos são injectados a fresco evitando-se algumas limitações que, por vezes, se colocam na congelação. Quando o número de espermatozóides é muito reduzido ou quando os espermatozóides são imaturos, a congelação/descongelação pode não ser bem sucedida.

Em conclusão poderemos dizer que hoje em dia, todos os casos de doentes com azoospermia e volume testicular diminuído e/ou FSH elevada, têm contra-indicação para a realização de uma biópsia diagnóstica, pois esta pode limitar ou mesmo comprometer a realização futura de uma biópsia para a colheita de gâmetas para uso imediato ou criopreservação (biópsia terapêutica).

TRATAMIENTO MÉDICO

TRATAMENTO DO HIPOGONADISMO HIPOGONADOTRÓFICO

Tiago Rocha

Maternidade Alfredo da Costa

O hipogonadismo hipogonadotrófico é uma causa pouco frequente de infertilidade masculina.

Perante este quadro clínico e laboratorial, deve ser pesquisada a presença de um tumor hipotálamo-hipofisário (prolactinoma, craniofaringioma), hipopituitarismo (nomeadamente se houver baixa estatura especialmente no contexto de insuficiência hipofisária familiar), alterações alimentares (anorexia nervosa, bulimia) e doenças médicas associadas (hemocromatose, doenças granulomatosas, doenças autoimunes e doenças metabólicas).

Excluídas estas patologias, estamos perante um hipogonadismo hipogonadotrófico idiopático.

Esta situação clínica é também heterogénea podendo ser completo (testículo < 4 cm) ou incompleto (testículo ≥ 4 cm) e tem respostas variáveis ao GnRH exógeno o que explica a sua grande variabilidade de resposta à administração do GnRH com fins terapêuticos.

Em 4% dos casos existem anomalias cromossómicas, nomeadamente na presença de anosmia/ hiposmia, o que leva ao diagnóstico de síndrome de Kallmann.

Em caso de infertilidade a indução de espermatogénese é feita com administração de hormona coriogonadotrófica (HCG) e de hormona foliculoestimulante (FSH), as quais são administradas por via subcutânea uma vez que é o modo de administração que tem maior aderência do doente e que leva a níveis terapêuticos mais duráveis e menos flutuantes.

Inicia-se a terapêutica com HCG na dose de 1000 a 2500 UI, duas vezes por semana (2ª e 6ª feiras), até normalização das testosteronémias.

No nosso mercado, actualmente, existem disponíveis, quer a HCG extraída da urina de mulheres grávidas em ampolas de 500, 1500, 5000 UI, quer a HCG obtida por técnica do ADN recombinante em ampolas de 250 µgrs o que equivale aproximadamente a 6500 UI.

Uma vez obtida a normalização das testosteronémias inicia-se a FSH, devendo ser mantida a terapêutica com HCG. A dose a administrar varia entre 75 ou 150 UI, três vezes por semana (2ª, 4ª e 6ª feiras) consoante o grau de hipogonadismo (completo ou incompleto) e se é congénito ou adquirido, havendo melhor resposta nas situações adquiridas e/ou incompletas. Sugerimos, portanto, que se use a dose de 75 UI nos casos adquiridos e/ou incompletos e a de 150 UI nos casos congénitos e/ou completos.

A FSH actualmente disponível no nosso mercado é a recombinante em ampolas de 50, 75 e 100 UI e canetas injetoras com 300, 450, 600 e 900 UI (as quais vieram facilitar a administração do FSH) e ampolas de gonadotrofina humana menopausica (HMG), contendo cada ampola 75 UI de FSH e 75 UI de LH.

A avaliação é feita trimestralmente com espermogramas, podendo fazer-se o aumento da dose de FSH de 75 UI para 150 UI entre o 3º e 6º mês de terapêutica, sendo necessário prolongar a terapêutica durante 2 anos ou mais em alguns casos.

A resposta terapêutica não é influenciada pelo uso prévio de androgéneos.

O uso de GnRH pulsátil administrado por bomba, com pulsos de 5 a 20 µgrs, s/c de 2 em 2 horas tem eficácia similar á terapêutica anteriormente descrita.

O tempo médio para o aparecimento de espermatozoides no ejaculado é de 6 meses.

A taxa de insucesso terapêutico varia entre 9 a 53% consoante as casuísticas estudadas (21% na avaliação global de todos os estudos).

Caso haja apenas uma melhoria parcial dos parâmetros espermáticos, o que é muito frequente nos casos congénitos e/ou completos, propõe-se a indicação de microinjecção espermática (ICSI), caso não haja gravidez espontânea.

Se não houver qualquer resposta a nível espermático, propõe-se biópsia testicular prévia (TESE) e posterior microinjecção espermática se se obtiverem espermatozoides que entretanto se congelaram.

Caso a biópsia testicular seja negativa ou a ICSI não resulte em gravidez evolutiva, propõe-se IAD ou ADOPÇÃO.

TRATAMENTO EMPÍRICO DA INFERTILIDADE IDIOPÁTICA DE CAUSA MASCULINA: INTERESSE DA SUA UTILIZAÇÃO NA ERA DA ICSI

Prof. Nuno Monteiro Pereira

Universidade Lusófona de Humanidades e Tecnologias, Lisboa

Empírico – Que se baseia ou se apoia em conhecimento na experiência e não nos dados científicos ou racionais (in Dicionário da Língua Portuguesa Contemporânea, Academia de Ciências de Lisboa, ed. 2001).

A prática de muitos centros de infertilidade passou a centrar-se de tal modo na FIV e na ICSI que, em muitos casos, a terapêutica médica da infertilidade masculina deixou de ser tentada, com eventual excepção para algumas situações endocrinológicas, como é o caso do hipogonadismo hipogonadotrófico ou da hiperprolactinemia.

Mas a terapêutica empírica da infertilidade masculina, utilizada essencialmente na era anterior à ICSI, pode ainda ter lugar, particularmente quando a etiologia da situação não está esclarecida.

Vamos abordar as medidas gerais que podem e devem ser adoptadas perante uma subfertilidade, mas também no tratamento das situações pouco claras de leucocitospermia, de algumas situações imunitárias e, principalmente, de oligozoospermia idiopática.

1. Medidas gerais

Reconhecida uma baixa global da espermatogénese nos últimos cinquenta anos, inúmeros factores têm sido responsabilizados. Dentre eles, relevam os factores ambientais, cujos efeitos negativos nem sequer já são postos em dúvida, hoje em dia.

Se é verdade que em relação a alguns dos agentes agressores ambientais nada de concreto podemos fazer, como por exemplo nos níveis da radiação ionizante atmosférica, muitos casos existem em que podemos tentar a supressão ou a diminuição de factores espermatotóxicos.

É o caso de alguns hábitos sociais, de certos efeitos iatrogénicos, de factores profissionais, do stress, etc..

Dentre os hábitos sociais, o mais importante é, sem dúvida, o consumo de drogas, em especial o haxixe e a cocaína, que podem levar a infertilidades irreversíveis em menos de 2 ou 3 anos. Também o consumo crónico de álcool pode levar a significativas modificações dos padrões espermáticos. O tabaco, especialmente se se tratar de um grande fumador, pode igualmente inibir a espermatogénese, através do efeito directo da nicotina.

Em relação a efeitos iatrogénicos, existe uma extensa lista de medicamentos espermotóxicas, que devem ser pesquisados e, se possível, suprimidos: cimetidina, ciclosporina, colchicina, alopurinol, nitrofurantoína, sulfamidas, anabolizantes esteróides, etc.. A quimioterapia e a radioterapia são factores especialmente significativos, determinando frequentemente situações irreversíveis de azoospermia.

Alguns factores profissionais, com exposição a agentes químicos (chumbo, magnésio, dibromocloropropano, etc.) ou físicos (radiações ionizantes, calor na região genital, etc.) podem também ser prejudiciais para o desenvolvimento das células germinativas.

Faz também parte integrante das medidas gerais informar adequadamente os casais. Por exemplo, deve ensinar-se a calcular a altura da ovulação da mulher, aconselhando a uma maior frequência de relações sexuais nessa altura, antecedida de um período prévio de 4 ou 5 dias de abstinência sexual do homem. O maior grau de estimulação sexual parece também estar relacionado com uma melhor qualidade espermática, pelo que se deve aconselhar o casal a empenhar-se mais no período fértil.

As medidas gerais a tomar perante uma situação de infertilidade ou subfertilidade são, afinal, um conjunto de medidas educacionais que são essencialmente importantes nos homens com oligoastenospermia ligeira, que muitas vezes, apenas com a correcção desses factores, vêm melhorar significativamente os padrões do seu espermograma.

2. Tratamento da leucocitospermia

Considera-se que existe uma leucocitospermia significativa quando são contados mais de um milhão de leucócitos por mililitro de esperma.

O significado da presença de neutrófilos, linfócitos ou macrófagos no esperma é muito duvidoso. A hipótese de ser devida a um processo infeccioso embate frequentemente com a constatação da inexistência de qualquer sintoma genital ou de qualquer crescimento na espermocultura.

A melhoria espontânea, sem qualquer terapêutica, acontece mas não é a regra. Os anti-inflamatórios não esteróides, como a indometacina ou o naproxeno, têm alguma taxa de sucesso. A melhor terapêutica é, sem dúvida, a antibioterapia, que deve ser administrada aos dois conjugues. Significativas taxas de êxito têm sido dessa maneira constatadas, embora a razão pela qual se obtém seja bastante controversa.

Geralmente utiliza-se doxiciclina, na dose de 100 mg de 12-12 horas, durante 15-21 dias. As sulfamidas não devem ser usadas pelo seu possível efeito espermotóxico. Durante o tratamento deve ejacular-se pelo menos 3 vezes por semana, usando-se preservativo ou praticando-se a masturbação.

3. Tratamento da infertilidade de causa imunitária

Num espermograma, a constatação de aglutinação de espermatozóides é motivo de suspeita da existência de fenómenos imunitários na origem da infertilidade. O mesmo acontece quando se encontram anticorpos anti-esperma ou anti-testículo no sangue ou no esperma.

A utilização de corticoterapia tem sido, desde há muito, aconselhada. Geralmente ela é feita na mulher, durante 7 a 15 dias, com início na segunda metade do ciclo menstrual, para que o efeito máximo coincida com a ovulação do ciclo seguinte. Administra-se habitualmente dexametasona, na dose de 1,5 mg por dia, mas também pode ser utilizada prednisona (30 mg/dia) ou metilprednisona (90 mg por dia).

Com o advento das modernas técnicas de fertilização in vitro, a utilização de corticóides tem sido progressivamente abandonada. De facto, as técnicas de preparação espermática na FIV anulam completamente a acção dos anticorpos, resolvendo o problema.

4. Tratamento da oligozoospermia idiopática

Existem situações de baixa dos padrões espermáticos em que não é detectada qualquer causa aparente para a subfertilidade, nomeadamente alterações endócrinas, doenças crónicas, níveis anormais de testosterona, FSH, LH e prolactina. Também não é detectado qualquer criptorquidia, varicocele, obstrução seminal ou infecção genital.

São essas situações sem causa aparente, ou melhor dizendo, de oligozoospermia idiopática, que podem justificar o início de uma terapêutica inespecífica. O seu único objectivo é melhorar os padrões espermáticos, de uma forma bastante empírica, sem resolver o problema que os perturbou.

A terapêutica empírica da oligozoospermia idiopática pode ser hormonal ou não hormonal. Enquanto que o tratamento não hormonal, salvo raras excepções, tem poucas e mal fundadas bases de sustentação, existe algum fundamento para a utilização de uma terapêutica hormonal. Na verdade, é incontestável que o aumento do nível sérico das gonadotrofinas, com a consequente elevação dos níveis de androgéneos nos testículos e epidídimos, pode favorecer a espermatogénese. É essa evidência que justifica a utilização de tratamentos hormonais inespecíficos em situações, também elas, inespecíficas.

4.1. Antiestrogéneos

Uma das terapêuticas empíricas mais utilizadas é a administração de antiestrogéneos. Estes medicamentos actuam por bloqueio do efeito de retrocontrolo negativo sobre o hipotálamo e a hipófise por parte dos esteróides endógenos, o que faz aumentar os androgéneos e as gonadotrofinas (FSH e LH) endógenas. Estas, por sua vez, vão aumentar a produção de testosterona, com a consequente provável melhoria da espermatogénese.

Clomifeno

O Citrato de Clomifeno é administrado por via oral, com uma dose que varia entre 25 e 50 mg por dia. Os efeitos secundários são mínimos, embora estejam descritos casos de hipertensão, aumento de peso e perturbações visuais.

Aos 3 e 6 meses faz-se um espermograma e doseia-se o FSH e a testosterona. Se os níveis hormonais tiverem normalizado, diminui-se a dose do Clomifeno. Se ao 6^o mês o espermograma não registar melhoria, suspende-se o tratamento.

A taxa de sucesso do Clomifeno é muito controversa: desde o estudo randomizado, controlado e multicentrico realizado pela OMS em 1994, que revelou uma completa ausência de eficácia, até aos inúmeros trabalhos publicados que referem taxas de melhoria espermática de 30-50% e taxas de gestações entre 20 e 40%.

Tamoxifeno

O Citrato de Tamoxifeno é também administrado por via oral, com uma dose que varia entre 10 e 30 mg por dia. Os efeitos secundários são semelhantes aos do Clomifeno, parecendo ainda ter efeitos estrogénicos ainda mais suaves do que ele. Em relação a resultados estão descritas taxas de gravidez entre 15 e 40%.

Testolactona

A testolactona é administrada por via oral, com uma dose que varia entre 1 e 2 g por dia. É um inibidor da aromatase, ou seja, o seu efeito antiestrogénico faz-se por impedir a aromatziação dos androgéneos em estrogéneos. Estão descritas taxas de melhoria espermática de cerca de 25-30%.

4.2. Gonadotrofinas**Gonadotrofina coriónica humana**

A gonadotrofina coriónica humana (HCG) estimula as células de Leydig, aumentando a produção de testosterona e de estrogéneos. O efeito é duplo: a testosterona vai melhorar a espermatogénese e os estrogéneos diminuem o FSH.

É, como já vimos, uma terapêutica especialmente indicada na terapêutica específica do hipogonadismo hipogonadotrófico. Contudo, a sua utilização empírica também tem sido tentada, com sucesso largamente publicado.

A dose administrada por injeção intramuscular é de 3.000-6.000 UI, duas vezes por semana, durante 12-16 semanas. A taxa de sucesso atinge 30-40% de melhoria espermática, embora vários estudos não mostrem uma significativa melhoria quando se analisam a taxa de gravidez.

Muitos autores acreditam que a terapêutica com HCG, nas oligozoospermias idiopáticas deve ser associada à administração de gonadotrofina menopausica humana, pelos motivos que descreveremos a seguir.

Gonadotrofina menopausica humana

A gonadotrofina menopausica humana (HMG) aumenta a produção de FSH. É geralmente utilizada nos tratamentos empíricos da oligozoospermia idiopática, em associação com a HCG. A sua finalidade é impedir o efeito supressor da FSH que a HCG produz, no pressuposto que essa supressão pode determinar um efeito prejudicial na espermatogénese e, desse modo, explicar a relativamente fraca eficácia da HCG isolada. A dose utilizada é de 150-450 UI de HMG associada a 3.000-6.000 UI de HCG, duas vezes por semana, durante 12-16 semanas.

Na verdade, a associação da HCG com a HMG parece provocar uma taxa de melhoria dos padrões espermáticos em cerca de 60% dos casos, com cerca de 35-40% de taxa de gravidez.

FSH pura

A FSH é indispensável para a manutenção de uma espermatogénese normal. Vários estudos parecem confirmar que ela interfere não só sobre as células de Sertoli, como directamente sobre a qualidade dos espermatozóides, nomeadamente produzindo melhorias estruturais da zona acrosómica e uma interacção ovócito/espermatozóide mais facilitada.

Essa constatação teórica fez pensar numa possível utilização da FSH pura nos homens com maus padrões espermáticos, na presença de gonadotrofinas (FSH e LH) normais. O objectivo seria, assim e sobretudo, uma melhoria da capacidade fecundante espermática, independentemente de eventual melhoria de padrões quantitativos.

Precisamente por esse motivo, a FSH pura é especialmente utilizada como tratamento coadjuvante das técnicas de reprodução assistida, incluindo a própria ICSI.

A dose habitualmente utilizada é de 75-150 UI, 3 vezes por semana, durante 3-4 meses. Têm sido publicadas taxas de gravidez de cerca de 40-45%, o que é bastante elevado. O principal obstáculo a uma maior utilização da terapêutica tem sido o elevado custo da FSH, embora o aparecimento de formas sintéticas tenha tornado menos dispendiosas a sua aplicação.

4.3. Hormona de libertação das gonadotrofinas

A GnRH (hormona de libertação das gonadotrofinas) é especialmente eficaz no tratamento do hipogonadismo hipogonadotrófico, como vimos. Contudo, a sua aplicação empírica na oligozoospermia idiopática tem sido muitas vezes experimentada, pela natural probabilidade em estimular as células de Leydig e de Sertoli testiculares.

A dose útil parece ser de 100 a 500 µg por dia, durante 2 a 4 meses. O grande inconveniente é o custo, que é muito elevado. A administração pode ser por via subcutânea, intranasal ou através de bomba pulsátil. Esta última forma de administração é a melhor, já que a própria forma fisiológica de secreção também é por impulsos de cerca de 90 em 90 minutos.

O emprego de análogos da LHRH (hormona de libertação de LH) não parece ter resultados animadores.

4.4. Androgéneos

A utilização directa de androgéneos leva a uma hiperestimulação de todas as células testiculares, nomeadamente do epitélio germinativo, das células de Leydig e das células de Sertoli. É nesse princípio que se justifica a utilização dos androgéneos na oligozoostpermia idiopática.

Testosterona

A testosterona deve ser utilizada intramuscularmente numa dose baixa, no máximo 25 mg por semana, durante 3-4 meses. Utilizando valores maiores, a testosterona pode inibir produção de gonadotrofinas, determinando um agravamento da oligospermia.

Contudo, após uma primeira fase de supressão da espermatogénese, a espermatogénese ressurge mais activa, cerca de 3-4 meses após a paragem da administração da testosterona. É esse efeito rebound que pode ser aproveitado. Esse tipo de terapêutica utiliza então doses maiores de testosterona, administrando-se geralmente 250 mg IM por semana, durante cerca de 10-12 semanas.

Mesterolona

A utilização da mesterolona tem também sido tentada na oligozoospermia idiopática, administrada oralmente na dose de 50-75 mg por dia, durante 3 a 6 meses, com resultados muito semelhantes aos da testosterona intramuscular. Está especialmente indicada quando existe algum grau de insuficiência hepática que contra-indique o uso da testosterona, que é moderadamente hepatotóxica.

4.5. Hormona do crescimento

A utilização de factores de crescimento tem sido utilizada nos últimos anos, com resultados animadores. Algumas publicações apontam para taxas de melhoria dos padrões espermáticos na ordem dos 30-40%. O elevado custo da terapêutica, tem sido o principal obstáculo a sua utilização prática.

4.6. Tratamentos inespecíficos não hormonais

Diversos tipos de medicação não hormonal foram tentadas para melhorar os padrões espermáticos de uma oligozoospermia idiopática. Ao contrário das terapêuticas hormonais, a maioria nunca teve qualquer comprovada fundamentação para o seu uso. Actualmente estão praticamente todas abandonadas, já que os avanços das técnicas de reprodução assistida dificilmente permitem a sua tão empírica e, principalmente, tão falível utilização.

Foram utilizados, por exemplo, a arginina, o zinco, a kalicreína, o glutatião, o captopril, as prostaglandinas, etc.. Dos poucos que ainda parecem obter alguma eficácia destacamos:

Ácido folínico

Um dos poucos que parece ter comprovada eficácia é o ácido folínico. O seu efeito é sobre o no processo da síntese celular, tendo sido descritos melhoria da densidade e da motilidade espermática, com diminuição significativa das espermátides redondas. A dose utilizada é de 15 mg por dia, durante 3-4 meses.

Pentoxilina

A Pentoxilina é um derivado das xantinas. Utiliza-se por via oral, na dose de 600 a 1.200 mg por dia. A sua acção nota-se sobretudo na vitalidade espermática.

Indometacina

A utilização de antiinflamatórios não esteróides parece justificar-se pela sua acção inibitória da produção testicular de esteróides. O efeito nota-se sobretudo no aumento da motilidade espermática. A dose utilizada é de 100 a 150 mg por dia, por via oral, durante cerca de 2 meses.

5. Em conclusão

Os extraordinários avanços da reprodução medicamente assistida nos últimos anos, vieram colocar em questão o real interesse do tratamento empírico da infertilidade de causa masculina, tendo os especialistas de Medicina da Reprodução bastante dificuldade em aceitar que ela ainda possa ter lugar. Contudo, é indiscutível o interesse das medidas gerais na oligoastenoespermia ligeira, da antibioterapia na leucocitospermia, ou principalmente o sucesso da terapêutica hormonal e não hormonal na oligozoospermia idiopática.

ANTIOXIDANTES E INFERTILIDADE MASCULINA

Luís Ferraz

Serviço de Urologia do Centro Hospitalar de V. N. Gaia / Espinho

As espécies reactivas ao oxigénio(ROS) são radicais livres que possuem um ou mais electrões não emparelhados o que lhes confere uma grande capacidade para reagir com outras moléculas danificando-as. Em situações normais, o nosso organismo tem enzimas protectoras capazes de reparar 99% dos danos causados pela acção nociva dos radicais livres. O problema surge quando estamos expostos a factores de risco permanentes que levam a uma acumulação de radicais livres. É, este excesso, que acaba por originar alterações celulares irreversíveis.

O stress oxidativo tem sido reconhecido como uma das mais importantes causas de infertilidade masculina. Múltiplos estudos demonstram que os ROS em excesso provocam danos ao organismo e que estão associados a várias doenças nomeadamente à **infertilidade.** **Tem sido referido que a hiperprodução de ROS é a maior causa de infertilidade masculina idiopática.** Fala-se em stress oxidativo quando a quantidade de ROS está acima da capacidade do organismo em neutralizá-los. Os gâmetas masculinos e femininos são muito susceptíveis aos danos causados pelo stress oxidativo, sofrendo alteração dos ácidos gordos polinsaturados das suas membranas (peroxidação lipídica), e em consequência disso alterações das suas funções.

Tem sido discutido, desde há vários anos, que o stress oxidativo no aparelho reprodutor masculino está associado a um aumento de radicais livres de oxigénio (ROS) e a uma capacidade anti-oxidante reduzida, afectando negativamente a fertilidade masculina. Este stress oxidativo desenvolve-se não só em consequência de uma produção excessiva de ROS mas também de uma alteração do sistema de defesa anti-oxidante no sémen. **Na verdade, cerca de 40% dos homens inférteis têm uma produção elevada de ROS no plasma seminal, enquanto que esta taxa é muito baixa nos homens férteis.** No aparelho reprodutor masculino, o stress oxidativo é um problema real fazendo que o excesso de ROS faça baixar a produção de espermatozóides, altere a sua motilidade e qualidade e, principalmente, afecte a sua função pela fragmentação do DNA que provocam. As principais fontes de ROS no aparelho genital são espermatozóides imaturos ou lesados e muito principalmente os leucócitos (polimorfonucleares neutrófilos).A infecção/inflamação dos testículos, epidídimos, vesículas seminais ou próstata são as fontes causadoras do aumento do número de leucócitos no liquido seminal. A nossa protecção é conferida por substâncias produzidas pelo organismo enquanto outras vêm da dieta alimentar. O plasma seminal confere alguma protecção contra as lesões ROS porque ele contem enzimas que “limpam” os radicais livres, tais como as catalases e o superóxido de desmutase.

É cada vez mais evidente que uma dieta rica em nutrientes contendo antioxidantes, tais como vitamina C, Vitamina E, beta caroteno, podem desempenhar um papel protector, reduzindo a extensão das lesões oxidativas e por isso tendo um efeito positivo na qualidade seminal. Vários estudos mostram que a ingestão destes antioxidantes favorecem o aparecimento de espermogramas com números mais altos de espermatozóides bem como com uma melhor motilidade. Segundo estes conceitos, é importante que, desde cedo, as pessoas comecem a ter uma alimentação mais cuidada prevenindo o aparecimento de diversas doenças e neste caso concreto, a sua fertilidade. Para isso basta que na sua dieta incluam uma alta ingestão de frutas, legumes e verduras e reduzam o consumo de proteínas animais e gorduras.

Para lá de toda esta acção protectora temos o fumo do tabaco como um grande inimigo fornecendo muitos radicais livres.

É preciso haver consenso sobre qual o tipo e doses de antioxidantes a ser usados. Há uma evidencia racional que suporta o seu uso em doentes inférteis com stress oxidativo elevado, no entanto ainda não existem testes na prática clínica diária que nos forneçam estas determinações, que poderiam ser úteis no desenvolvimento de estratégias terapêuticas para a infertilidade masculina.

Até que isso aconteça, a evidência ensina-nos algumas regras que podem ajudar a melhorar ou mesmo a resolver alguns problemas de infertilidade masculina. **Para lá de todas as dúvidas, a terapêutica com antioxidantes na infertilidade masculina tem vantagens potenciais que não podem ser ignoradas.**

1 - Deixar de fumar (o tabaco é um grande produtor de radicais livres);

2 - Controlar o peso, diabetes, hipertensão;

3 - Fazer combinações de antioxidantes. Até à data, parece que nenhum antioxidante isolado é capaz de melhorar devendo-se utilizar combinações deles para se obter um melhor resultado;

4 - Fazer, todos os dias, uma alimentação rica em antioxidantes: frutas, legumes e verduras frescas bem como cereais integrais.

TRATAMIENTO CIRÚRGICO

VARICOCELE E INFERTILIDADE

Alcino Oliveira

Serviço de Urologia do Centro Hospitalar de Tâmega e Sousa

O varicocele é a causa mais comum de infertilidade masculina em todo o mundo. Foram encontrados varicoceles em 15% da população masculina normal e em 40% dos homens com infertilidade. Em cerca de 70% dos homens com infertilidade secundária o varicocele é a causa subjacente.

A compreensão da fisiopatologia, tratamentos e evolução do varicocele e da correcção do mesmo evoluiu muito nas últimas décadas.

História do varicocele

O varicocele foi reconhecido tão precocemente como o séc. I por Celsius, que descreveu a dilatação das veias escrotais e referiu a associação entre o varicocele e a atrofia testicular. No séc. XVI, Ambroise Paré (1500-1590) descreveu esta anomalia vascular como contendo “sangue melancólico”. Em 1856, Curling foi o primeiro a descrever a associação entre varicocele e infertilidade quando relatou a diminuição “dos poderes de secreção da glândula” na presença de varicocele. No séc. XX muitos outros cirurgiões reportaram a associação da infertilidade e a existência de varicocele bem como a melhoria subsequente à reparação do varicocele.

Fisiopatologia

Em 1978, Greenberg and colleagues descobriram não somente que o varicocele estava associado a atrofia testicular mas também que a lesão testicular associada ao varicocele era progressiva com a idade. Homens inférteis com varicocele apresentavam um sémen com diminuição da densidade, da motilidade e morfologia anormal. Também o varicocele foi associado a diminuição dos níveis de testosterona e FSH.

Muitas teorias têm sido sugeridas para explicar porque o varicocele conduz a alterações da espermatogénese e subsequente infertilidade. A teoria prevalente diz que a má drenagem venosa conduz a disrupção do mecanismo de contracorrente de troca de calor do cordão espermático que leva ao aumento da temperatura escrotal. A elevação da temperatura escrotal conduz á espermatogénese deficiente.

Outras teorias para explicar a deficiente espermatogénese na presença de varicocele incluem hipóxia, a má drenagem venosa a condicionar a deficiente remoção de gonadotoxinas dos testículos e aumento de oxidantes no sémen. Em verdade, é provável que o varicocele cause lesão testicular através de múltiplos e simultâneos mecanismos, todos resultando em infertilidade masculina.

Diagnóstico

Os varicoceles são diagnosticados sobretudo pelo exame físico. Os doentes devem ser observados nas posições de pé e deitados. O varicocele palpável na posição de pé ou deitado com Valsava é um varicocele clínico (de Grau I em III). A ecografia Doppler é usada para corroborar ou confirmar resultados do exame físico.

Subclínico	Refluxo não demonstrável clinicamente [sim no Doppler]
Grau I	Palpável com manobra de Valsava
Grau II	Palpável sem manobra de Valsava
Grau III	Visível

Fig. 1 Classificação clínica do varicocele.

O diagnóstico ecográfico assenta no achado de veias dilatadas com diâmetro acima de 2-3 mm e inversão do fluxo venoso com a manobra de Valsava. Varicoceles subclínicos não são palpáveis e as veias têm diâmetro inferior a 3mm. Tem havido muito debate sobre a importância do varicocele subclínico, pois não parece associado a significativo impacto na fertilidade.

Tratamentos

Os tratamentos efectivos compreendem a cirurgia e a embolização percutânea.

Correntemente existem 3 abordagens cirúrgicas principais na reparação do varicocele: retroperitoneal, inguinal e subinguinal. A abordagem retroperitoneal pode ser efectuada por via aberta ou laparoscópica. As abordagens inguinal e subinguinal podem ser efectuadas com o apoio do microscópio cirúrgico e o eco Doppler intraoperatório. A microcirurgia permite uma menor taxa de complicações pós-operatórias designadamente atrofia testicular por lesão da artéria testicular, formação de hidrocele e recidiva de varicocele. Estes resultados melhorados são atribuídos á capacidade de preservar os linfáticos do cordão bem como a artéria testicular ao mesmo tempo que permite ligar maior número de veias

do componente anterior do cordão espermático. O micro Doppler intraoperatório é outro avanço que combinado com a microcirurgia melhorou a preservação da artéria testicular e o número de veias laqueadas. Todos os autores referem o significativamente maior tempo cirúrgico necessário para esta técnica.

Controvérsias

A maioria dos estudos refere a melhoria dos parâmetros seminais após a correcção do varicocele. Contudo, são conflituosos os resultados relativos á melhoria da taxa de gravidez e da capacidade fértil. A meta-análise de 2004 da Cochrane Database System Review concluiu por ausência de efeito da correcção do varicocele na fertilidade mas, a análise incluiu homens com espermograma normal ou varicoceles subclínicos, condições para as quais não está recomendada a reparação do varicocele, na opinião dos peritos. Marmar et al publicaram uma meta-análise onde reavaliaram os dados existentes com os standards rigorosos das guidelines estabelecidas pela Potsdam Consultation on Meta-Analysis e encontraram apenas cinco estudos (2 randomizados e 3 observacionais) suficientemente livres de viés. Além disso, estes 5 estudos só incluíam homens com varicoceles palpáveis e pelo menos um espermograma anormal, tratados com laqueação cirúrgica. Os autores concluíram que a varicocelectomia melhorou as taxas de gravidez espontânea.

Importante também é referir que alguns estudos mostraram que a varicocelectomia permitiu restaurar pelo menos algum grau de espermatogénese em homens azoospermicos. Nestes casos, a correcção do varicocele pode promover o aparecimento de espermatozoides no ejaculado, tornando possível efectuar IVF/ICSI sem recurso á TESE ou MESE.

Conclusões

Apesar da falta de dados randomizados de qualidade, muitos estudos não controlados apoiam a eficácia da varicocelectomia. Infelizmente estes estudos não fornecem nenhuma pistas sobre factores que ajudem a prever o sucesso da cirurgia.

Como já foi mencionado, a fecundidade pode não correlacionar-se somente com alterações na qualidade dos espermatozoides. Alguns homens com espermogramas anormais podem não ter dificuldade na reprodução, e outros com análises mais normais podem ter infertilidade. Outros parâmetros têm sido estudados para avaliar a eficácia da varicocelectomia. As espécies reactivas de oxigénio, ROS, têm sido implicadas como mediadores de espermatogénese anormal na presença de varicocele. Tem sido usado Acrobeads test para avaliar a reacção acrosómica e qualidade de esperma. A fragmentação ou lesão do DNA dos espermatozoides humanos pode afectar adversamente a fertilidade. No entanto nenhuns testes foram estabelecidos como preditivos para a resposta à varicocelectomia.

Embora tenham aumentado muito o número de estudos, existe uma escassez de bons estudos avaliando o impacto da varicocelectomia nos parâmetros seminais e taxas de gravidez.

Até que seja esclarecida a fisiopatologia do varicocele, é improvável que seja possível prever que doentes beneficiarão da varicocelectomia. **Até lá, a varicocelectomia provavelmente permanecerá um instrumento importante do tratamento do homem infértil.**

Recomendações

A American Urological Association (AUA) Best Practice Policy e a American Society for Reproductive Medicine (ASRM) Practice Committee publicaram originalmente, em Abril de 2001, um trabalho conjunto denominado Report on Varicocele and Infertility que foi revisado pela ASRM em Junho de 2008. Nesta publicação encontramos as recomendações que julgamos mais sistematizadas e actualizadas relativamente á conduta a tomar na presença de varicocele e que passamos a transcrever:

- O adolescente com varicocele e evidência objectiva de redução de volume do testículo ipsilateral deverá ser proposto para varicocelectomia. Caso não esteja presente essa diminuição do tamanho do testículo deverá ser vigiado com avaliação anual objectiva do tamanho testicular e/ou análise seminal.
- O jovem com varicocele e espermograma normal deve ser vigiado com espermograma anual ou cada 2 anos.
- Ao adulto portador de varicocele palpável e alterações seminais mesmo que não esteja ainda a procurar a procriação deverá ser aconselhado o tratamento do varicocele.
- A avaliação de rotina do homem infértil com varicocele deverá incluir uma história médica e reprodutiva, exame físico e um mínimo de 2 espermogramas. Estudos de imagem não estão indicados na avaliação standard a menos que o exame físico seja inconclusivo.
- Deve ser proposto tratamento do varicocele ao parceiro de um casal a tentar a gravidez quando estiverem presentes todas as seguintes condições 1) Varicocele palpável 2) O casal tem infertilidade comprovada 3) A mulher tenha fertilidade normal ou infertilidade potencialmente corrigível 4) O homem apresente 1 ou mais parâmetros seminais ou resultados de testes funcionais seminais anormais.
- A correcção do varicocele pode ser considerado a primeira opção terapêutica quando um homem portador de varicocele tem alterações do espermograma e uma parceira com fertilidade normal. A FIV com ou sem ICSI deverá ser considerada a primeira opção terapêutica quando esse tratamento é necessário para tratar o factor feminino, independentemente da existência de varicocele e alterações da qualidade seminal.
- A persistência ou recidiva de varicocele pode ser tratada quer por laqueação cirúrgica quer por embolização percutânea das veias persistentes. Após o tratamento do varicocele deverá ser avaliada a qualidade seminal a intervalos de 3 meses por pelo menos 1 ano ou até á ocorrência de gravidez.
- A experiência e diferenciação do urologista assistente, juntamente com as opções disponíveis, devem determinar a abordagem no tratamento do varicocele.

TRATAMENTO CIRÚRGICO DA AZOOSPERMIA OBSTRUTIVA

Vítor Oliveira

Serviço de Urologia do Centro Hospitalar de V. N. Gaia / Espinho

1. TRATAMENTO CIRÚRGICO DA OBSTRUÇÃO DOS DUCTOS EJACULADORES

- a. TURED
- b. Aspiração da vesícula seminal e vesiculografia
- c. Vasografia

2. REVERSÃO MICROCIRÚRGICA DE VASECTOMIA

- a. Vasovasostomia
- b. Vasoepididimostomia

1. TRATAMENTO CIRÚRGICO DA OBSTRUÇÃO DOS DUCTOS EJACULADORES

A obstrução dos ductos ejaculadores é diagnosticada em até 5% dos homens inférteis.

A obstrução dos ductos ejaculadores (ODE) pode ser congénita ou adquirida, parcial ou completa. As causas congénitas incluem quistos do utrículo, de Müller, do ducto de Wolff, bem como atresia congénita ou estenose dos ductos ejaculadores. Causas adquiridas incluem infecção, cálculos, traumatismo e formações císticas associadas a instrumentação prévia.

Diagnóstico

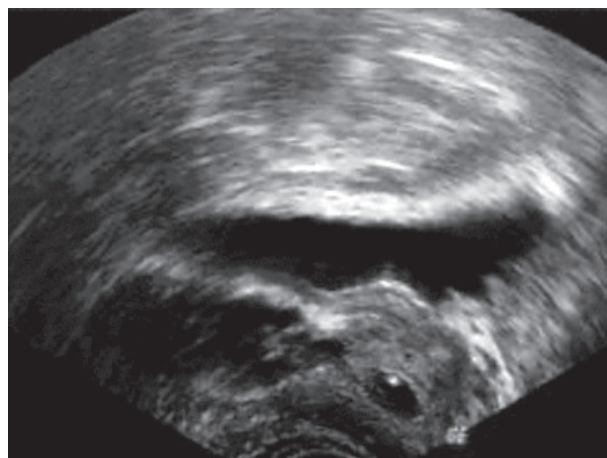
A obstrução completa dos ductos ejaculadores deve ser suspeitada em pacientes com azoospermia e baixo volume de ejaculado (< 2,0ml) na presença de sémen com pH ácido e sem frutose, com volume testicular e FSH normais. O toque rectal poderá revelar ocasionalmente uma massa palpável na linha média ou uma vesícula seminal dilatada.

A obstrução parcial (ou as alterações funcionais) dos ductos ejaculadores é mais difícil de diagnosticar porque tem sintomas e sinais muito variáveis. Pode condicionar motilidade significativamente baixa dos espermatozoides (Ez) e oligospermia. Por outro lado, alguns dos parâmetros seminais podem estar normais.

A ecografia transrectal da próstata e vesículas seminais substituiu, nos últimos dez anos, a pesquisa da frutose no ejaculado no estudo de pacientes inférteis com baixo volume de ejaculado. Este exame tornou-se no meio auxiliar standard para o diagnóstico de obstrução dos ductos ejaculadores.

Caso se detectem alterações ao nível prostático ou das vesículas seminais, deve ser requisitada a Ressonância Magnética Nuclear (RMN) para melhor caracterizar a lesão.

A obstrução dos ductos ejaculadores traduz-se na presença de uma estrutura cística da linha média (ou paramediana) dentro da próstata bem como em dilatação das vesículas seminais. Considera-se dilatação das vesículas seminais quando o seu diâmetro axial é maior do que 1,5 cm.



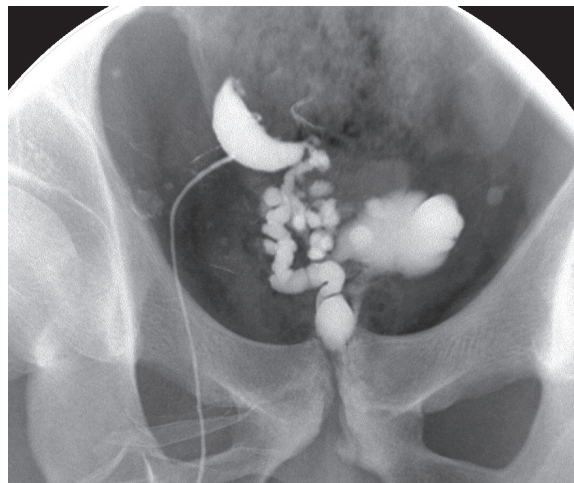
Vasografia e aspiração das vesículas seminais

A vasografia é historicamente o exame gold standard para o diagnóstico de obstrução dos ductos ejaculadores. Contudo, o risco associado de lesão e oclusão subsequente do canal deferente e a elaboração técnica que acarreta, sobretudo quando não executada por médicos experientes, limitou o seu uso.

A vasografia é usada, actualmente, no bloco operatório, durante o tratamento cirúrgico, e para confirmar achados ecográficos equívocos. É ainda necessária se não forem encontrados Ez na aspiração da vesícula seminal.

A vasografia, com instilação de azul-de-metileno ou carmim índigo pode ser utilizada em vez da vesiculografia seminal para guiar a ressecção dos ductos ejaculadores.

É importante que seja documentada a produção de espermatozóides antes de iniciar a correcção cirúrgica. Assim, a aspiração transrectal das vesículas seminais ou das ampolas dilatadas dos canais deferentes guiada por ecografia deve ser realizada antes da cirurgia. Deve estar presente no bloco operatório um microscópio e um biólogo experimentado na análise do espermatozóide a fresco para confirmar a presença de Ez, que deverão ser criopreservados.



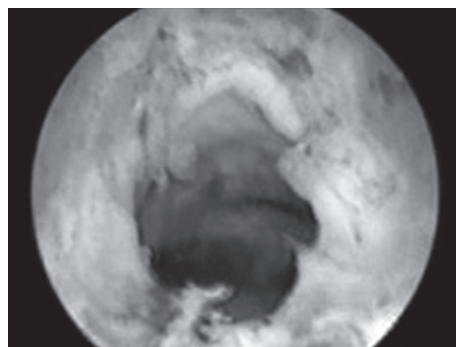
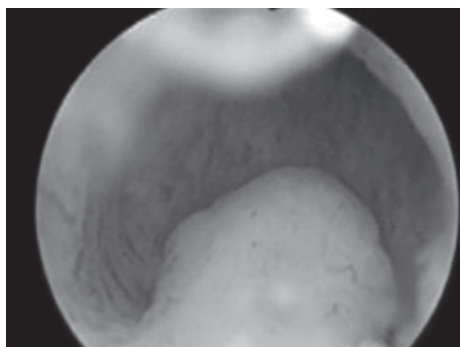
a) TURED

Introduz-se um ressectoscópio 24 Fr na uretra (com lente 0 ou 12º) e a ressecção é realizada ao nível do verumontanum. A realização do toque rectal em simultâneo permite uma melhor percepção e visualização da uretra posterior. **Se existir um quisto do ducto ejaculador, ele encontra-se profunda e imediatamente posterior ao veru.** Portanto, o verumontanum é ressecado com o cuidado necessário para não ultrapassar os limites da próstata.

A ecografia transrectal pode ser usada em simultâneo (realtime) para visualizar a ressecção do quisto do ejaculador. Há autores que definem esta técnica como a mais precisa, mas ela obriga ao manejo de 2 instrumentos pelo cirurgião ou à realização de ecografia pelo ajudante.

A ressecção está completa quando é evidente a saída de abundante quantidade de líquido turvo ou de corante. A expressão transrectal das vesículas seminais ou das ampolas dos canais deferentes dilatadas, nesta altura, é acompanhada do fluxo ainda mais marcado destas substâncias.

A electrocoagulação é usada judiciosamente para evitar a oclusão dos ductos ejaculadores agora patentes. É necessário cautela em todas as etapas da cirurgia para proteger o colo vesical e o esfíncter externo de lesão que possa resultar em ejaculação retrógrada ou incontinência urinária. Um cateter uretral é deixado durante a noite e retirado no dia seguinte.



Complicações

Uma complicação possível da TURED é o refluxo de urina para os ductos ejaculadores e subsequentemente para as vesículas seminais, canais deferentes ou mesmo epidídimos. Este refluxo para os epidídimos pode causar epididimite agudas ou crônicas. Outras complicações menos frequentes são: ejaculação retrógrada, incontinência urinária e, embora raro, fístula recto-uretral secundária a lesão rectal.

Uretrorragia ou hematúria pós-operatória, estenoses do colo vesical e disfunção erétil são outras complicações possíveis. A mistura de urina com sêmen ao nível da uretra prostática ou durante o refluxo para os ductos ejaculadores pode diminuir ainda mais a qualidade espermática.

Resultados

Os resultados globais publicados na literatura inglesa das TURED fazem esperar uma melhoria dos parâmetros espermáticos em 55% e uma taxa de gravidez de 27%.

O tipo de obstrução, a localização e a etiologia da ODE tem impacto nos resultados cirúrgicos. A maioria dos autores correlaciona os quistos da linha média tratados com TURED com um prognóstico favorável quando comparados com outras formas de ODE. Outros autores, e na nossa experiência também, encontramos melhores resultados em pacientes com obstrução congênita dos ductos ejaculadores. Em pacientes com obstrução adquirida dos ductos, como por exemplo após cirurgia ao colo vesical ou à uretra posterior, obtiveram-se piores resultados quer em termos de melhoria dos parâmetros espermáticos quer em termos de gravidez obtida através do coito.

b) Aspiração da vesícula seminal e vesiculografia seminal

A aspiração da vesícula seminal pode ser útil para o diagnóstico de obstrução dos ductos ejaculadores. Nós usamos esta técnica como alternativa à vasografia para diagnosticar obstrução distal dos ductos.

Antes da intervenção, o paciente é medicado com um mini-clister para efectuar na véspera e na manhã da cirurgia e com antibióticos similares aos usados para a biópsia prostática. Sob controlo ecográfico, o tamanho e a localização da vesícula seminal, bem como a presença de qualquer estrutura prostática da linha média, são identificados. O conteúdo da vesícula seminal é então aspirado com uma agulha de biópsia tipo «Chiba» e uma seringa.

Quando o fluído aspirado é examinado ao microscópio, o achado de espermatozóides móveis é indicativo de ODE e, após centrifugação, o fluído pode ser criopreservado. O diagnóstico ao microscópio e o tratamento dos espermatozóides é facilitado se estiver presente um biólogo no bloco operatório, e se este se localizar no mesmo hospital que o laboratório ou a unidade de medicina da reprodução.

A presença de espermatozóides indica que pelo menos um canal deferente e epidídimo estão patentes. Se não forem encontrados espermatozóides na aspiração da vesícula seminal, é necessária a realização de uma biópsia testicular para confirmar a produção de espermatozóides. Se o resultado da biópsia for normal, é possível que haja obstrução ao nível dos epidídimos. Se houver indicação para cirurgia reconstrutiva, está indicada a realização de vasografia.

Se existir obstrução epididimária juntamente com ODE, é apropriado primeiro aliviar a obstrução distal e 1 a 2 meses depois, se o volume seminal tiver aumentado, considerar a realização de vasografia de confirmação e vasoepididimostomia. Se, posteriormente, a obstrução subsistir, estes pacientes devem ser propostos para aspiração de espermatozóides do epidídimo e subsequente FIV com ICSI. A taxa de sucesso da TURED em simultâneo com vasoepididimostomia é difícil de avaliar uma vez que os dados disponíveis são escassos.

Vesiculografia seminal

Envolve a injeção de meio de contraste, que pode ser misturado com corante, por ex. azul-de-metileno, nas vesículas seminais. Aproximadamente 1,5 ml de corante é diluído com 8,5 ml de meio de contraste diluído a 50%, e é depois injectado na vesícula seminal. A instilação de azul-de-metileno é útil na posterior ressecção dos ductos obstruídos para indicar quando o sistema obstruído foi aberto.

c) Vasografia

A vasografia deve determinar se o canal deferente está obstruído e, se estiver, o local da obstrução. Durante a realização da vasografia é observado o fluido do canal para determinar se existem espermatozóides. Está indicada no homem azospérmico com muitos espermatozóides maduros na biopsia testicular e que tenha também pelo menos um deferente palpável.

Fluído abundante contendo muitos espermatozóides é indicativo de obstrução do canal deferente ou de ODE, e a vasografia formal deve ser realizada para documentar a localização exacta da obstrução. **Conteúdo espesso, esbranquiçado e abundante (tipo «pasta de dentes») num canal dilatado indica uma potencial obstrução do epidídimo secundária à obstrução dos canais deferentes ou dos ductos ejaculadores.** Neste caso, a vasografia está raramente indicada. Não há necessidade de realizar a vasografia durante a biopsia testicular a não ser que tenha sido planeada a reconstrução imediata dos canais deferentes e tenham sido encontrados espermatozóides viáveis na biopsia. **Se for efectuada sem cautela, a vasografia pode causar estenose ou mesmo obstrução no local da vasografia. Adicionalmente, porque a maioria das obstruções não relacionadas com vasectomia são epididimárias, a vasografia não tem interesse na realização do diagnóstico.**

Técnica:

A vasografia pode ser realizada quer através da introdução de uma agulha fina pela parede do canal deferente quer através de vasotomia aberta com técnica microcirúrgica. **A inserção de um cateter «às cegas» dentro do canal deferente é tecnicamente difícil e está associada a potenciais complicações, como a hemorragia peri-canal e a lesão do canal com obstrução subsequente.** Contudo, se for realizada por um urologista experiente nesta técnica e se o lúmen do canal estiver dilatado devido à obstrução distal, é exequível. Esta técnica envolve a exposição de uma porção recta do canal, introdução de uma agulha 30 Gauge de linfangiografia ligada a um tubo de Silastic e a uma seringa dentro do lúmen do canal, e finalmente a injeção de meio de contraste solúvel na água a 50% para confirmar a patência radiograficamente. **É muitas vezes difícil obter espermatozóides suficientes para criopreservação com esta vasografia de agulha fina.**

A vasotomia aberta envolve o isolamento do canal deferente e a sua exteriorização acima da pequena incisão escrotal. Um pequeno clamp recto é colocado sob o canal para servir como plataforma. A hemivasotomia é efectuada com o uso de lentes de grande ampliação e um microbisturi. Se for colhido qualquer fluido do lúmen do canal, é diluído com soro fisiológico e examinado ao microscópio. Se não forem encontrados Ez, podem ser repetidas amostras enquanto se munge o epidídimo e a porção proximal do canal deferente. **Se não estiverem presentes Ez nas amostras após estas colheitas, é muito provável a existência de obstrução ao nível do epidídimo.** Um angiocateter 24 Gauge pode ser então inserido na parte distal do canal e injectados 10 ml de solução de lactato de Ringer para confirmar

a patência. Se a solução passar facilmente, não é necessária a vasografia. Se a solução não passar facilmente, o meio de contraste ou o azul-de-metileno pode ser injectado na direcção dos ductos ejaculadores. O meio de contraste **não deve ser injectado no sentido do epidídimo devido ao risco associado de lesão do epidídimo e eventual obstrução consequente**. Para além disso, o carmim índigo é preferível em vez do azul-de-metileno porque este tem o potencial de reduzir a motilidade dos espermatozoides.

Um cateter de Foley deve ser introduzido na bexiga e o balão cheio com ar para ajudar a identificar o colo vesical na fluoroscopia.

A presença de corante azul no cateter confirma a patência do canal deferente. Uma vez confirmada a patência do deferente e se houver suspeita de obstrução do epidídimo, o canal é completamente seccionado, e é realizada a vasoepididimostomia.

Se forem identificados Ez no fluido isso indica que a obstrução é mais distal, isto é, em direcção aos ductos ejaculadores.

O local da obstrução pode então ser identificado por vasografia ou através da introdução de um fio de Prolene 1-0 suavemente no lúmen do canal em direcção aos ductos ejaculadores. No fim da vasografia, a hemivasotomia é encerrada em duas camadas com pontos separados de 9-0 para a camada mucosa interna e de 8-0 para a camada adventícia externa.

Complicações

As complicações da vasografia incluem hematoma, estenose, granuloma espermático e lesão vascular do canal deferente. Estas complicações podem ocorrer com qualquer das duas técnicas.

2. REVERSÃO MICROCIRÚRGICA DE VASECTOMIA

Estima-se que aproximadamente 6% dos homens submetidos a vasectomia irão **requerer posteriormente reversão da vasectomia** (Potts e cols., 1999). O motivo mais frequentemente apontado por estes homens é o divórcio e novo casamento com o desejo de ter filhos com a sua nova mulher. Quando um homem vasectomizado deseja ter os seus próprios filhos biológicos, as suas opções são fazer uma reversão de vasectomia ou uma colheita de gâmetas do testículo em conjugação com FIV e ICSI. Existem ainda serviços, como o nosso, que disponibiliza a crioconservação de esperma na altura da realização de vasectomia, a todos os homens interessados. Estas escolhas mais as opções de esperma de dador, adopção e ficar sem filhos devem ser discutidas com o casal. Os pesos relativos de cada procedimento em termos de risco-benefício, custos e facilidade de execução devem ser explicados. De igual modo, os sucessos publicados da reversão de vasectomia ou FIV-ICSI não podem ser interpretados como universais para todos os médicos e centros que executam estes tratamentos; estes dados são individuais ou específicos de cada centro, e os pacientes devem ser devidamente avisados para evitar interpretações erróneas.

A consulta inicial com o indivíduo ou casal deve oferecer a oportunidade de obter a história médica resumida e reprodutiva do paciente e da sua companheira, e de examinar o homem. As hipóteses de sucesso (patência e gravidez) baseadas na experiência individual do cirurgião, a história clínica do paciente e os resultados do exame objectivo do homem e do potencial reprodutivo da sua parceira são discutidos. **É aconselhável que a parceira do homem vasectomizado consulte o seu ginecologista para estar segura de que não há pelo seu lado impedimentos significativos para a concepção.**

Alguns homens que requerem a reversão de vasectomia irão necessitar de vasoepididimostomia em vez de vasovasostomia devido a obstrução secundária dos epidídimos. **A obstrução epididimária parece ser, na maioria dos casos, um fenómeno relacionado com o tempo: quanto maior o intervalo desde a vasectomia, maiores as hipóteses de uma obstrução do epidídimo** (Fuchs e Bury, 2002; Chawla e cols., 2004). Esta possibilidade e a necessidade eventual de uma vasoepididimostomia deve ser discutida com o paciente.

A vasoepididimostomia, uni ou bilateral, foi necessária em 62% dos pacientes que realizaram reversão 15 anos ou mais após a sua vasectomia (Fuchs e Burt, 2002). **A decisão de realizar uma vasoepididimostomia é baseada, em grande parte, na qualidade do fluido encontrado no canal deferente proximal (testicular) na altura da reversão**, conforme descrito atrás.

Alguns autores defendem que a recanalização acontece passado algum tempo após a cirurgia de reversão da vasectomia. Assim, não deve ser colocada de parte a realização da vasovasostomia mesmo na ausência de Ez no canal deferente na altura da realização da cirurgia.

a) Vasovasostomia

Preparação para a reversão de vasectomia

Os resultados da reversão de vasectomia microcirúrgica são superiores aos das técnicas não microcirúrgicas em termos de patência e gravidez. Assim, treino e experiência em técnica microcirúrgica são necessários para obter os melhores resultados na realização quer de vasovasostomia quer de vasoepididimostomia. Em Portugal, estão disponíveis cursos de microcirurgia na cobaia ministrados pelos serviços de Cirurgia Plástica e Reconstructiva dos Hospitais de Vila Nova de Gaia/Espinho e da Universidade de Coimbra. Estes cursos são fundamentais para dar início à aprendizagem desta área cirúrgica. De acordo com Belker e colaboradores (1991), as taxas de patência e de gravidez não são significativamente diferentes se for realizada a anastomose com a técnica das «múltiplas camadas» quando comparada com a técnica da «camada única modificada», mas o sucesso é operador dependente. **No entanto, como muitos autores defendem que a técnica das «múltiplas camadas» é superior à técnica da «camada única modificada», e porque a nossa experiência é ainda escassa, nós realizamos a primeira com o intuito de proporcionar aos pacientes a melhor probabilidade de cura.**

Instrumentos para a reconstrução microcirúrgica

As empresas que fabricam instrumentos cirúrgicos dispõem de uma variada gama de instrumentos próprios para microcirurgia plástica e urológica. Os fabricantes de fios de sutura também comercializam fios e agulhas específicos para facilitar a realização destas cirurgias morosas.

O número e tipo de instrumentos que escolhemos não necessita de ser extenso, mas deve ser cuidadosamente escolhido. Ter disponíveis instrumentos de reserva, como os porta-agulhas, micropinça e tesouras, são críticos na eventualidade de um destes instrumentos delicados cair acidentalmente ou as suas pontas dobrarem.

Um arsenal modesto de instrumentos microcirúrgicos de boa qualidade inclui: porta-agulhas; tesoura de fios; tesoura de dissecação; pinça de pontas redondas; pinça curva dilatadora; cabo de microbisturi redondo; bisturi bipolar com micropontas. Uma variedade de fios de sutura pode ser usada. **Na Europa não estão disponíveis fios fabricados a partir de derivados animais, e em Portugal os fios absorvíveis completamente sintéticos não estão comercializados para tamanhos tão reduzidos como o 10-0.** A aproximação topo-a-topo da mucosa do canal deferente seria idealmente realizada com um fio absorvível 10-0. **Em alternativa, usamos o fio absorvível 9-0 PDS® (fabricado pela Ethicon®), que contém uma microagulha única. O fio de sutura absorvível 8-0 vicryl® (agulha redonda ¼ círculo, Ethicon®) contém uma agulha de 220 µm tipo *tapercut* forte o suficiente para atravessar através da *muscularis* e adventícia mais espessas.** Independentemente do local da obstrução do canal, certos princípios básicos têm que ser seguidos para otimizar a probabilidade de sucesso. Deve haver mobilização suficiente de ambos os topos do canal deferente para prevenir qualquer tensão na anastomose. Quando existe uma grande perda de canal deferente, por vezes é necessário mobilizar bem o canal e fixar a sua bainha adventícia com suturas não absorvíveis aos tecidos de sustentação envolventes, para realizar a anastomose sem tensão e garantir que esta se mantém após o início da mobilização do paciente. A adventícia pericanal deve manter-se intacta. **Desluvar os topos do canal da adventícia circundante coloca em risco de remoção de uma importante irrigação sanguínea do canal e pode levar à isquemia, e redundar por fim em constrição e oclusão da anastomose.** A aproximação precisa dos lúmenes cortados é mandatória para evitar a fuga de espermatozoides e a formação de um granuloma espermático que pode romper o lúmen e resultar em fracasso da cirurgia.

Considerações anestésicas

Tendo em conta que se trata de um procedimento demorado, é conveniente usar a anestesia geral. A cirurgia pode demorar 3 a 4 horas, o nível de ansiedade do paciente é elevado, a anatomia do canal e epidídimo é difícil de sentir através de um escroto espessado ou fibroso, ou pode ser necessária mobilização extensa do canal ou epidídimo. Assim, está indicada a anestesia geral e, como alternativa, a epidural.

Vasovasostomia inguinal

É a técnica usada para a reparação de um canal deferente obstruído ao nível do canal inguinal, o que está mais frequentemente relacionado com lesão directa do canal deferente durante a correcção de uma hérnia. É mais frequente esta lesão resultar da correcção de uma hérnia em idade pediátrica, quando as estruturas do cordão são pequenas e mais susceptíveis ao traumatismo. A possibilidade de uma obstrução do canal deve ser considerada em qualquer homem infértil com uma história de correcção de hérnia na infância (Ridgway e cols., 2002). O exame de indivíduos com obstrução inguinal dos deferentes pode revelar testículos de volume normal, epidídimos ingurgitados e firmes, e o canal espessado com a porção tortuosa mais proeminente à palpação. Uma prótese sintética frequentemente colocada durante a reparação de hérnias tem o potencial de causar uma resposta inflamatória que pode afectar a integridade do lúmen do canal. Em algumas situações, a obstrução ou estenose do canal pode resultar de uma reacção inflamatória associada ao uso da prótese, inserida na região inguinal durante a cirurgia aberta ou laparoscópica (Berndsen e cols., 2004) para reforçar a reparação da hérnia. Sempre que haja história de correcção de hérnia inguinal, de qualquer tipo, a obstrução deve ser pelo menos suspeitada. Enquanto o exame objectivo pode sugerir uma obstrução do canal inguinal, a vasografia pode confirmar essa suspeição. O lúmen do canal deferente está dilatado e o meio de contraste pára algures dentro do canal inguinal ou logo acima dele, ao nível do anel inguinal interno.

Se tiver sido usada uma prótese na reparação da hérnia, o lado testicular do canal deferente pode estar preso no pavimento do canal onde foi colocada a prótese. Se esse for o caso, a vasovasostomia pode ser extremamente complexa. Há relatos de vasovasostomia e vasoepididimostomia homolateral em simultâneo. Outra opção que deve sempre ser lembrada é a possibilidade de usar o canal deferente contralateral não obstruído se o testículo contralateral é menos funcional do que aquele que tem a obstrução. Estes procedimentos «cruzados» são muitas vezes mais bem sucedidos do que as vasovasostomias inguinais. **O canal deferente do testículo pequeno, atrófico, pouco funcional, pode ser cortado e exteriorizado através do rafe escrotal numa curva delicada para ser anastomosado ao canal proximal no lado oposto ou no epidídimo** (Sabanesh e Thomas, 1995).

Colheita de gâmetas para criopreservação na altura da vasovasostomia

Alguns especialistas sugerem a colheita de gâmetas simultânea e criopreservação quando a reversão de vasectomia é realizada para que os Ez fiquem disponíveis na eventualidade da cirurgia não ser sucedida. A colheita de Ez móveis do canal proximal é muitas vezes difícil. Algumas vezes, quando Ez móveis são encontrados, a quantidade é baixa, e colhê-la pode aumentar tempo extra de bloco operatório. **Para além disto, poucos doentes usam o seu esperma criopreservado na altura da reversão de vasectomia** (Schrepferman

e cols., 2001). Mais tarde, a colheita de gâmetas em homens com obstrução deferencial ou epididimária pode ser facilmente obtida por aspiração percutânea ou biópsia aberta simples quando os Ez são necessários para FIV-ICSI. **Se não forem encontrados Ez móveis no fluido do canal, deve ser efectuada uma biópsia testicular e colheita de Ez para obter uma quantidade suficiente sem depender dos resultados da vasovasostomia.**

Cuidados pós-operatórios

As instruções são simples e directas:

- Colocar um pacote de gelo sobre a região escrotal nas primeiras 12h após a cirurgia;
- Recomendar ao paciente que modere a sua actividade física na primeira semana após a cirurgia;
- Evite esforços de peso durante 3 semanas;
- Evite relações sexuais e ejacular durante 3 semanas;
- Use suspensão testicular por pelo menos 2 semanas.

O espermograma deve ser efectuado nos primeiros 3 meses após a cirurgia. A maioria dos pacientes irá ter Ez no ejaculado dentro de 4 semanas após a vasovasostomia. O espermograma deve ser repetido aos 6 meses, e se nessa altura não houver Ez, a cirurgia deve ser considerada um fracasso. Deve ser oferecida nova cirurgia ou colheita de gâmetas e FIV-ICSI.

Complicações da vasovasostomia

As complicações *major* após vasovasostomia são raras. As complicações mais frequentes são as equimoses escrotais e os pequenos hematomas. A infecção é rara, e adicionalmente é usada profilaxia antibiótica com uma dose pré-operatória de cefalosporina meia hora antes da cirurgia. **Um granuloma pode existir ocasionalmente no local da vasectomia. Se estiver aderente às estruturas do cordão, a sua excisão pode potencialmente lesar a vascularização arterial do testículo e resultar em atrofia. É preferível cortar o canal deferente de cada lado do granuloma, unindo de novo os topos do canal em torno dele, deixando de parte o granuloma e as estruturas intactas do cordão.**

A obstrução secundária e conseqüente azoospermia após uma vasovasostomia inicialmente bem sucedida pode ocorrer em até 12% dos homens (Kolettis e cols., 2002). Um dos sinais iniciais é muitas vezes uma redução marcada da motilidade dos Ez e o aparecimento de cabeças de Ez junto com alguns Ez normais. Esta possibilidade leva a que se deva recomendar aos pacientes que considerem a criopreservação de esperma logo que tenham Ez móveis no ejaculado.

Patência e taxas de gravidez após vasectomia

Os homens submetidos a vasovasostomia inguinal após lesão acidental do canal deferente geralmente têm uma taxa de sucesso inferior à daqueles submetidos a vasovasostomia escrotal após uma vasectomia programada. Na reversão de uma vasectomia electiva, a duração da obstrução é importante, bem como a idade da mulher.

A taxa de patência média do canal deferente é de 86%, e a de gravidez é de 52% dos casais, nas melhores séries (Belker e cols., 1991). **A taxa de gravidez foi de 30% quando os homens estavam obstruídos mais de 15 anos. Estes homens beneficiam de vasoepididimostomia para aumentar as taxas de patência e de gravidez.**

A idade da mulher também constitui um factor essencial para a gravidez bem sucedida após a reversão de vasectomia. Conforme esperado, se a mulher tiver perto ou mais de 40 anos, as hipóteses de ficar grávida são reduzidas (Chan e Goldstein, 2004).

Uma segunda tentativa de reversão de vasectomia após uma primeira tentativa falhada, tem uma taxa de gravidez entre 27 a 57% nas mãos mais experientes (Paick e cols., 2003).

A maioria dos registos que comparam o sucesso das reversões de vasectomia com o resultado da colheita de gâmetas e FIV-ICSI demonstraram claramente que a reversão de vasectomia é superior em relação ao custo e pelo menos igual ou melhor relativamente à gravidez do que FIV-ICSI (Pavlovich e Schlegel, 1997). Uma das maiores questões relacionadas com os custos é o peso adicional de nascimentos múltiplos e os riscos associados à reprodução assistida e FIV-ICSI. Com a experiência crescente dos ginecologistas e biólogos da reprodução, na capacidade de transferir cada vez menos embriões, esta diferença de custos poderá esbater-se.

b) Vasoepididimostomia

O número internacional de vasoepididimostomias não é suficiente para permitir estabelecer taxas de patência e gravidez.

Actualmente há 3 técnicas microcirúrgicas diferentes para anastomosar o lúmen do canal deferente a um único túbulo do epidídimo: termino-terminal directo, termino-lateral e termino-lateral com intossuspecção. Todas estas técnicas exigem capacidade em microcirurgia.

Diagnóstico de obstrução epididimária. O diagnóstico de obstrução do epidídimo (excepto nos pacientes vasectomizados) pode ser presumido quando um homem se apresenta com azoospermia, níveis de gonadotropinas normais, volume seminal superior a 1,5 ml, canais deferentes palpáveis bilateralmente, testículos de volume normal, e epi-

dídimos dilatados ou endurecidos à palpação. A biopsia testicular revelará presença de espermatogénese activa.

A decisão actual para realizar a vasoepididimostomia é baseada primariamente na qualidade do fluido encontrado na extremidade proximal (testicular) do canal deferente. Se for possível obter fluido do lúmen proximal do deferente, este é examinado imediatamente ao microscópio óptico magnificado 200X e 400X. **A vasoepididimostomia deve ser considerada nas circunstâncias seguintes:** 1. Quando o material que provém do lúmen proximal do deferente é espesso, pastoso e sem Ez; 2. Se o fluido é cremoso e contém apenas restos celulares e talvez escassas cabeças de Ez; 3. Quando não há fluido após mungir o deferente; e 4. Quando a irrigação do deferente proximal com 0,1 a 0,2 ml de soro fisiológico com um angiocateter de plástico 24-Gauge conectado a uma seringa de tuberculina não resulte na recuperação de qualquer espermatozóide.

Considerações pré-operatórias

Quando não existe uma causa inflamatória ou iatrogénica conhecida para a obstrução dos epidídimos, o paciente deve ser avaliado para a pesquisa de uma mutação no gene da fibrose cística, por vezes associada a obstrução epididimária (Mak e cols., 1999). Se o resultado do teste for positivo, a parceira do doente deve ser também avaliada e realizado o aconselhamento genético apropriado antes de ser realizada a cirurgia.

Complicações

Estão relacionadas com o tempo de cirurgia, a possibilidade de infecção e de formação de hematoma, e a lesão potencial da irrigação arterial do testículo. Há ainda o risco de trombose venosa, como com qualquer cirurgia. É prudente, por isso, colocar meias compressivas nos pacientes submetidos a estas microcirurgias. Uma vez que eles deambulam precocemente após a cirurgia e que são homens geralmente saudáveis, o risco desta complicação é relativamente pequeno.

A hemorragia, com formação subsequente de hematomas, é talvez a complicação mais comum, que pode ser minimizada, prestando atenção meticulosa à hemostase durante o procedimento. A maioria dos hematomas é de pequeno volume e resolve espontaneamente. É raro ser necessária uma segunda intervenção para drenar o hematoma a não ser que haja edema e dor significativa logo após a cirurgia.

A lesão da vascularização testicular pode resultar em isquemia e por fim em atrofia do testículo. É uma complicação rara que pode ocorrer se tiver havido compromisso da vascularização durante uma vasectomia, varicocelectomia ou herniorrafia prévias. Se a artéria deferencial for então a mais importante para o testículo, cortá-la irá comprometer a integridade arterial do testículo. **Se tiver havido cirurgia inguinal prévia, é aconselhável usar**

a sonda ecográfica Doppler para identificar a artéria do cordão para além da artéria do canal deferente.

Cuidados pós-operatórios

São semelhantes para a vasoepididimostomia e vasovasostomia (ver atrás).

Resultados da vasoepididimostomia (ver atrás)

A patência e taxa de gravidez após vasoepididimostomia çvariam muito, dependendo da técnica cirúrgica, do nível de obstrução, da idade e capacidade reprodutiva da mulher e da experiência do cirurgião. É visível na literatura que existe uma grande variação nos resultados obtidos por vários bons cirurgiões, enfatizando mais ainda a dificuldade técnica de realizar este procedimento.

COLHEITA DE ESPERMATOZÓIDES

COLHEITA DE ESPERMATOZÓIDES PARA ICSI

Luis Ferraz

Serviço de Urologia do Centro Hospitalar de V. N. Gaia / Espinho

A partir do momento em que Palermo, publicou na Lancet em 1992, o primeiro caso de um bebé nascido através da técnica da microinjecção intracitoplasmática, estava dado um passo enorme para o tratamento de muitos casos de infertilidade conjugal por factor masculino grave nomeadamente os doentes com azoospermias. Com esta descoberta estava encontrada a fórmula que permitia que um espermatozóide e um ovócito pudessem dar origem a um embrião. A partir daqui o importante já não era o número, nem a mobilidade nem mesmo a morfologia, pois a gravidez era possível com alguns espermatozóides, independentemente de serem colhidos do ejaculado, do epidídimo ou mesmo do testículo. Estava demonstrada uma nova evidência: os espermatozóides testiculares fertilizavam o ovócito e davam origem a uma taxa de gravidez muito semelhante à dos espermatozóides do ejaculado.

Depois desta constatação abriu-se um novo campo no âmbito da Andrologia : a colheita de espermatozóides para ICSI nos doentes azoospermicos.

Nos casos de azoospermia obstrutiva que não têm indicação para cirurgia de desobstrução ou recanalização a colheita é sempre fácil e garantida, pois o problema é mecânico e, portanto, a espermatogénese está conservada. Nestas situações a solução passa, quase sempre, por uma simples biópsia aspirativa.

Por outro lado, todos aqueles casos de azoospermia secretora, até então abandonados e condenados ao recurso da utilização de sêmen de dador ou adopção, com o aparecimento da ICSI ganharam nova esperança e hoje, muitos deles, já podem ser pais biológicos. A partir deste momento o essencial é decidir como colher espermatozóides pois é possível fazê-lo em mais de 50% dos casos. Situações tão extremas como Síndromes de “Só células de Sertoli”, Síndromes de Klinefelter, azoospermias pós-quimioterapia, criptorquidias bilaterais, etc. têm tido resoluções favoráveis. Para o sucesso destas colheitas pede-se ao Andrologista para seleccionar uma técnica que lhe permita aumentar os êxitos e minimizar as complicações.

Para não haver surpresas o **Andrologista deve previamente observar o doente**. Só assim será possível estudar a azoospermia e classificá-la em excretora ou secretora, e orientar o casal para a solução que garanta uma maior taxa de êxito. Mas é neste ponto que reside o maior problema. Muitos doentes são programados para técnicas de reprodução, sem nunca terem sido submetidos a uma avaliação andrológica. Não raras vezes o Andrologista é chamado a uma Unidade da Medicina da Reprodução para colher gâmetas a um doente

que nunca viu. Neste caso há um estudo que não se fez e a colheita fica ao sabor da improvisação do momento. Em muitos casos, esta má conduta, prejudica seriamente o êxito final daquele ciclo.

Quando estamos perante um quadro de azoospermia secretora, antes da biópsia, é importante discutirmos com o casal a possibilidade de termos de recorrer a espermia de dador. Neste caso, se o casal aceita, a biópsia deve ser feita com a esposa em ciclo, aumentando assim as hipóteses de êxito. Se o casal não aceita, a biópsia deve ser realizada previamente (biópsia diagnóstica) e se existirem espermatozóides estes serão congelados e utilizados em ciclo posterior.

Técnica da colheita:

Enquanto que na azoospermia excretora uma biópsia aspirativa é quase sempre possível com uma ou duas aspirações, nos doentes com azoospermia secretora as biópsias aspirativas estão quase sempre condenadas ao insucesso, por isso, devemos optar por uma técnica de biópsia aberta, geralmente múltipla e por vezes bilateral. As técnicas aspirativas têm uma taxa de sucesso muito baixa e como têm de ser feitas várias punções aumentam-se as complicações.

Outra grande vantagem da avaliação andrológica prévia é a decisão do tipo de anestesia a utilizar. Se vamos realizar uma biópsia aberta é essencial uma boa analgesia, caso contrário iremos ter dificuldades por má colaboração do doente.

Normalmente usamos uma anestesia no cordão com 5-7 ml de ropivacaína a 7,5%. Se na consulta prévia constatamos que o perfil psicológico do doente não ajuda, os testículos estão mal posicionados na bolsa (criptorquidia) ou o paciente manifesta vontade em realizar o procedimento com anestesia geral, a opção deve ser programada. No dia da colheita, é necessário estar presente um anestesista para a sedação, o doente terá de respeitar um jejum e trazer consigo um acompanhante.

Infelizmente, em muitos casos o Andrologista é chamado a uma Unidade de Medicina da Reprodução para colher gâmetas a um doente que nunca observou. Neste caso, o estudo não se fez e a colheita é fruto da improvisação do momento. Devemos combater esta situação. Perante todas as azoospermias deve ser sempre solicitada uma avaliação pelo Andrologista. Este estuda o doente e informa-o da etiologia da sua doença assim como da técnica de colheita que se propõe realizar. Ao mesmo tempo informa o ginecologista das hipóteses de êxito para este, juntamente com o casal, decidir qual a altura mais oportuna para se iniciar uma estimulação ovárica. O primeiro passo para o sucesso de uma ICSI num doente azoospémico reside na recolha de espermatozóides e este trabalho tem dois intervenientes principais: o Andrologista que colhe e o embriologista que pesquisa. A insuficiência de um destes limita o sucesso final.

COLHEITA DE GÂMETAS DO TESTÍCULO PARA ICSI PROTOCOLOS DE ACTUAÇÃO

Luís Ferraz

Serviço de Urologia do Centro Hospitalar de V. N. Gaia / Espinho

A técnica da colheita cirúrgica de gâmetas deve ser individualizada e ter por base uma avaliação andrológica prévia. É a partir do diagnóstico provável da patologia, do exame físico dos genitais e do perfil psicológico do paciente que se propõe a técnica a utilizar e de acordo com esta orientação, sugiro três protocolos de actuação.

Protocolo nº 1 - Colheita de Gâmetas por Biópsia Testicular Aberta (TESE) efectuada com anestesia do cordão.

Protocolo nº 2 - Colheita de Gâmetas por Biópsia Testicular Aberta (TESE) com sedação (presença de anestesista).

Protocolo nº 3 - Colheita de Gâmetas por Biópsia Aspirativa (TESA) e ligeira anestesia do cordão.

Protocolo nº1***Colheita de Gâmetas por Biópsia Testicular Aberta- TESE***

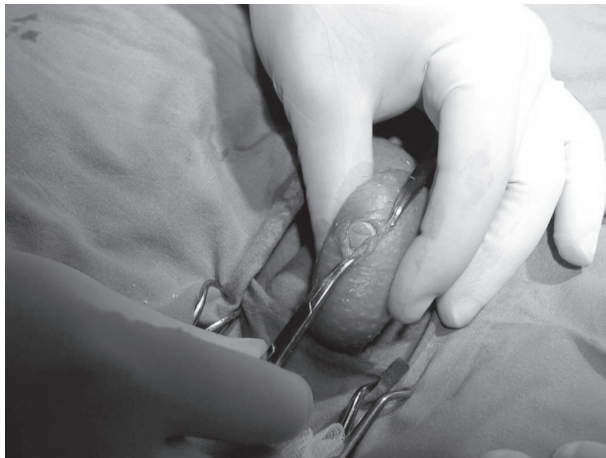Utilizamos esta técnica em todas as situações de Azoospermias secretoras ou nos casos em que a biópsia aspirativa não consegue material necessário.

Introdução:

O doente, tendo previamente assinado o consentimento informado, é encaminhado pela enfermeira para o gabinete que lhe está destinado. Aqui despe-se, coloca uma bata cirúrgica, toma 1 gr. de paracetamol e caso não tenha feito a tricotomia no seu domicílio, procede-se à sua realização nas duas bolsas escrotais. Seguidamente é transferido para a sala de colheitas onde o Andrologista, já esterilizado, vai dar início ao procedimento.

Técnica:

- 1 - Desinfecção das bolsas com uma solução cutânea de iodopovidona.
- 2 - Colocação de campo esterilizado com óculo na região dos genitais.
- 3 - Anestesia do cordão com uma mistura de 5 ml de ropivacaína a 7,5% e 3 ml Lidocaína.
- 4 - Fixação manual do testículo a abordar colocando-se o epidídimo na parte posterior.
- 5 - Realização de pequeno botão anestésico na parede escrotal.
- 6 - Incisão, na pele, com cerca de 1 cm seguindo-se a secção das outras camadas até á albugínea testicular.
- 7 - Com um bisturi faz-se uma pequena incisão na albugínea o que provoca, de imediato, uma saída de polpa testicular.
- 8 - Com uma tesoura são retirados 1 ou 2 pequenos fragmentos que são colocados numa placa de Petri, com meio apropriado, e enviados para o embriologista.



9 - O embriologista procede á sua preparação e posterior observação em microscópico.

10 - Desta observação vai resultar o procedimento posterior.

11 - Se são observados espermatozóides e estes são em número e qualidade suficientes, o processo termina aqui ou, caso não se encontrem, procede-se a novas colheitas. O número de fragmentos retirados depende, sempre, da informação imediata do embriologista e do volume testicular.

12 - Se neste testículo não forem encontrados espermatozóides encerra-se a albugínea e depois suturam-se as outras camadas do escroto terminando com um penso oclusivo.

13 - Havendo acordo do doente repete-se todo o procedimento no testículo contralateral.

14 - No final do procedimento o doente faz um pequeno recobro.

15 - Tem alta medicado com um analgésico e às vezes um anti-inflamatório.

16 - São-lhe dadas instruções do penso e marcada consulta de Andrologia .

Protocolo nº2

Colheita de Gâmetas por Biópsia Testicular Aberta-TESE com sedação

Esta técnica é necessária sempre que estamos perante uma azoospermia secretora na qual os testículos são difíceis de abordar porque estão fora das bolsas ou existe muita fibrose por cirurgias anteriores. Destina-se, também, a todos os casos em que, previamente, o doente manifestou essa vontade.

Nestes casos, o doente vem sempre com um jejum de 6 horas e traz um acompanhante que após o procedimento o conduzirá ao seu domicílio.

Técnica:

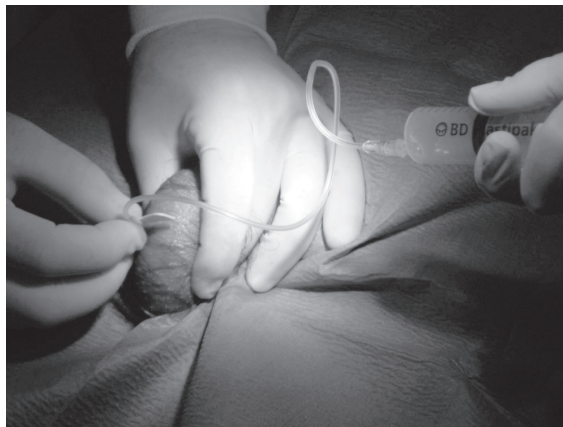- 1 - Inicia-se o procedimento com uma sedação realizada pelo anestesista.
- 2 - Todo o processo desenrola-se de forma idêntica ao protocolo nº 1, incluindo a anestesia do cordão.
- 3 - É fundamental que o doente respeite um jejum de 6 horas.
- 4 - O recobro tem uma duração um pouco maior.
- 5 - O doente estando bem tem alta sempre na presença de um acompanhante.

Protocolo nº3**Colheita de Espermatozóides por Biópsia Aspirativa-TESA**

Realizamos uma colheita de espermatozóides por biópsia aspirativa sempre que estamos perante um quadro de azoospermia obstrutiva. Como é uma técnica minimamente invasiva optamos também pela sua realização em casos particulares de anejaculação ou ejaculação retrógrada, leucospermia acentuada e persistente, hematospermia, necrospermia ou ainda quando o doente apresenta uma de taxa elevada de fragmentação do DNA espermático.

Técnica:

- 1 - O doente, acompanhado da enfermeira, dirige-se ao seu gabinete.
- 2 - Retira a roupa e coloca uma bata cirúrgica.
- 3 - A enfermeira leva-o para a sala das colheitas.
- 4 - O andrologista, já esterilizado, faz a desinfecção das bolsas com iodopovidona.
- 5 - Coloca-se campo esterilizado com um óculo na região escrotal.
- 6 - Faz-se uma anestesia do cordão apenas com 3-5 ml de lidocaína a 1%.
- 7 - Segura-se o testículo e punciona-se com um butterfly nº 19 ou 21.
- 8 - Com uma seringa de 20 ml faz-se uma sucção levando o êmbolo até à parte final.
- 9 - Com pequenas punções, vai verificando a saída de aspirado para o tubo.
- 10 - Quando se observa a presença de um fluido clampa-se o tubo e retira-se o butterfly.
- 11 - Com a mesma seringa injecta-se o aspirado para uma placa de Petri.
- 12 - Observação imediata pelo embriologista .
- 13 - Se há material suficiente termina o processo.
- 14 - Se não há, repete-se a punção mais duas ou três vezes.
- 15 - Se verificarmos que na aspiração está a sair sangue para o túbulo, retira-se o butterfly, faz-se uma compressão e punciona-se noutra local.
- 16 - Em casos especiais em que não é possível aspirar material, abandona-se a técnica aspirativa e inicia-se o protocolo da TESE.



CRIOPRESERVAÇÃO DE CÉLULAS GERMINATIVAS MASCULINAS

Prof. Mário Sousa

Instituto de Ciências Biomédicas de Abel Salazar

1. Pacientes Oncológicos

1.1. Pré-Púberes

-Biópsia testicular conservadora

Em todos os casos.

Antes dos tratamentos.

Isolamento e criopreservação de células estaminais e progenitoras germinativas.

Maturação in vitro e/ou Autotransplante em fase adulta de cura.

1.2. Pós-Púberes

-Criopreservação de espermatozoides do sémen

Em todos os casos.

Antes dos tratamentos.

Número mínimo de criotubos/palhetas a criopreservar: 8

-Biópsia testicular

Em todos os casos.

Antes dos tratamentos.

Criopreservação de espermatozoides testiculares.

Isolamento e criopreservação de células estaminais e progenitoras germinativas.

Maturação in vitro e/ou autotransplante em fase de cura.

2. Adiamento da Fertilidade

-Criopreservação de espermatozoides do sémen

Número mínimo de criotubos/palhetas a criopreservar: 8

-Biópsia testicular

Na azoospermia, criptoospermia, e oligozoospermia muito grave (<1x10⁶/ml).

Sempre que haja um número insuficiente de espermatozoides e/ou com motilidade progressiva rápida e/ou com morfologia normal nas amostras criopreservadas do sémen.

Criopreservação de espermatozoides testiculares.

Isolamento e criopreservação de células estaminais e progenitoras germinativas. Maturação in vitro se necessário.

3. Pacientes com alterações cromossômicas

-Criopreservação de espermatozoides do sémen

Idealmente a partir do final da adolescência (14-18 anos de idade), por poder observar-se evolução para azoospermia.

Número mínimo de criotubos/palhetas a criopreservar: 8

-Biópsia testicular

Na azoospermia, criptozoospermia, e oligozoospermia muito grave ($<1 \times 10^6/\text{ml}$).

Sempre que haja um número insuficiente de espermatozoides e/ou com motilidade progressiva rápida e/ou com morfologia normal nas amostras criopreservadas do sémen.

Criopreservação de espermatozoides testiculares.

Isolamento e criopreservação de células estaminais e progenitoras germinativas. Maturação in vitro se necessário.

4. Pacientes com microdelecções do cromossoma Y

-Criopreservação de espermatozoides do sémen

Idealmente a partir do final da adolescência (14-18 anos de idade), por poder observar-se evolução para azoospermia.

Número mínimo de criotubos/palhetas a criopreservar: 8

-Biópsia testicular

Na azoospermia, criptozoospermia, e oligozoospermia muito grave ($<1 \times 10^6/\text{ml}$).

Sempre que haja um número insuficiente de espermatozoides e/ou com motilidade progressiva rápida e/ou com morfologia normal nas amostras criopreservadas do sémen.

Criopreservação de espermatozoides testiculares.

Isolamento e criopreservação de células estaminais e progenitoras germinativas. Maturação in vitro se necessário.

5. Pacientes inférteis

-Criopreservação de espermatozoides do sémen

Na oligozoospermia grave.

Número mínimo de criotubos/palhetas a criopreservar: 8

-Biópsia testicular

Na azoospermia, criptozoospermia, e oligozoospermia muito grave ($<1 \times 10^6/\text{ml}$).

Sempre que haja um número insuficiente de espermatozoides e/ou com motilidade progressiva rápida e/ou com morfologia normal nas amostras criopreservadas do sémen.

Criopreservação de espermatozoides testiculares.

Isolamento e criopreservação de células estaminais e progenitoras germinativas. Maturação in vitro se necessário.

6. Pacientes seropositivos

-Criopreservação de espermatozoides do sémen

A amostra é dividida em duas. Uma fica criopreservada em quarentena e a outra vai para detecção molecular dos vírus em causa (HVB, HVC, HIV, HTLV). Se a amostra molecular vier negativa, a amostra em quarentena pode ser usada sem restrições em RMA num laboratório regular.

-Biópsia testicular

Na azoospermia, criptoospermia, e oligozoospermia muito grave (<1x10⁶/ml).

Sempre que haja um número insuficiente de espermatozoides e/ou com motilidade progressiva rápida e/ou com morfologia normal nas amostras criopreservadas do sémen.

Criopreservação de espermatozoides testiculares. A amostra é dividida em duas. Uma fica criopreservada em quarentena e a outra vai para detecção molecular dos vírus em causa (HVB, HVC, HIV, HTLV). Se a amostra molecular vier negativa, a amostra em quarentena pode ser usada sem restrições em RMA num laboratório regular.

Isolamento e criopreservação de células estaminais e progenitoras germinativas. A amostra é dividida em duas. Uma fica criopreservada em quarentena e a outra vai para detecção molecular dos vírus em causa (HVB, HVC, HIV, HTLV). Se a amostra molecular vier negativa, a amostra em quarentena pode ser usada sem restrições para maturação in vitro num laboratório regular.

**REPRODUÇÃO MÉDICA
ASSISTIDA**

BREVES NOÇÕES SOBRE TÉCNICAS DE REPRODUÇÃO MÉDICA ASSISTIDA

Helena Figueiredo

Unidade de Medicina de Reprodução do Centro Hospitalar de V. N. Gaia / Espinho

Vários são os ramos do conhecimento que convergem na tentativa de compreender aquilo que ao longo da História da Humanidade foi tido como uma verdadeira inquietação.

Perceber o ser humano no mistério da sua própria génese e existência.

Todos sabemos que desde a antiguidade que é dada enorme importância à reprodução humana.

Quando se desenvolveu a ciência genética paralelamente os médicos interrogavam-se sobre as causas orgânicas da infertilidade e acerca dos meios para as resolver.

Segundo a Organização Mundial de Saúde, nos países mais desenvolvidos, a infertilidade afecta cerca 10-15% dos casais em idade fértil, atingindo perto de 50 a 80 milhões de pessoas em todo o Mundo.

O primeiro estudo epidemiológico sobre infertilidade em Portugal concluiu que 260 a 290 mil casais não conseguem ter filhos, embora mais de 100 mil possam ter solução através de tratamento médico. São já cerca de 10% os casais portugueses que sofrem de infertilidade ao longo da vida e o número irá aumentar ainda mais devido à idade tardia com que os casais decidem ser pais. E também pelos hábitos culturais desfavoráveis.

Depois do diagnóstico de infertilidade ser conhecido temos como objectivo enumerar factores que justifiquem o uso da técnica de Procriação Medicamente Assistida (PMA). É importante saber qual a efectividade dos diferentes procedimentos e determinar o melhor plano para um máximo de gravidez identificando e enumerando passos para um bom programa e estabelecendo normas que resultem para uma boa escolha para os casais.

A introdução ao estudo de um casal infértil é recomendada após um ano de relações sexuais desprotegidas bem distribuídas ao longo de um ciclo menstrual, sem uso de contraceptivos e na ausência de gravidez.

As técnicas de PMA são um método subsidiário, e não alternativo, de procriação.

Como técnicas possíveis temos: **Inseminação Artificial (IA); Fertilização In Vitro (FIV); Injecção Intracitoplasmática de Espermatozóide no Citoplasma do Ovócito (ICSI);** e Diagnóstico Genético Pré-Implantação (DGPI).

A **IA** é a técnica mais antiga, e consiste na transferência mecânica de espermatozoides 38-40 horas após uma injeção de hCG, injeção esta que simula o pico de LH. Os espermatozoides são colocados, por meio de um catéter, no interior do aparelho genital feminino.

Esta pode ser intra-cervical (IIC) quando os espermatozóides são colocados na vagina e intra-uterina (IIU) quando os espermatozóides são colocados na cavidade uterina. O esperma é previamente colhido, tratado de forma a retirar todo o plasma seminal. Do mesmo modo que a reprodução natural, a fecundação tem lugar in vivo.

A **FIV**, que consiste, como dizem as palavras, em conseguir fecundação no laboratório, é necessário dispor dos gâmetas – espermatozóides e ovócitos. Relativamente aos espermatozóides, aplica-se o que foi dito para a IA. Quanto aos ovócitos, depois dos primeiros êxitos obtidos pela reinserção de um único embrião proveniente do ovócito recolhido antes de uma ovulação natural, a escola australiana demonstrou que se podiam obter melhores resultados estimulando os ovários com a ajuda de medicação adequada.

A junção dos gâmetas efectua-se cerca de 2-6 horas após a colheita para que haja amadurecimento dos ovócitos. A fecundação acontece cerca de três horas após a incubação dos gâmetas. Cerca de dezasseis a dezoito horas, após a inseminação, observa-se se há, ou não, fecundação. Numa fecundação normal há dois núcleos (pronúcleos) que se situam um junto do outro, formando um anel duplo, ou em figura de “8”. Esta observação é muito importante para certificar que são dois e não um, três ou mais pronúcleos, de modo a não se correrem riscos de transferir um embrião com fecundação anormal.

Aproximadamente de vinte e quatro em vinte e quatro horas as características morfológicas dos embriões são registadas para que seja possível reconhecer aqueles que têm maior probabilidade de implantação.

O grande ponto de viragem surgiu em 1992 quando, acidentalmente, Palermo e colaboradores obtiveram a primeira gravidez e nascimento com a injeção intracitoplasmática de espermatozóide no ovócito, que se tornou desde então indicação para casais com infertilidade masculina ou casos de ausência de fecundação em ciclos anteriores. Até agora numerosas crianças têm nascido.

A **ICSI**, iniciais de intracytoplasmic sperm injection, ou fecundação assistida, e é a injeção de um único espermatozóide directamente no citoplasma do ovócito através da zona pelúcida intacta, com uma técnica de micromanipulação.

A ICSI é efectuada num microscópio invertido, em placa aquecida a 37º, e através de uma ampliação de 200-400x com um conjunto de dois micromanipuladores de controlo remoto e também de dois micro-injectores que permitem a movimentação a três dimensões. Tem como indicações absolutas azoospermias obstrutivas, falhas de fecundação na FIV (<30% dos ovócitos inseminados fecundados), azoospermias não-obstrutivas (falência testicular), globozoospermia e diagnóstico genético pré-implantatório.

Como indicações relativas há as alterações seminais, factor imunológico positivo e falha na colheita de sémen no dia da punção folicular.

Esta técnica ultrapassa todas as barreiras do ovócito, como o complexo cúmulos-corona, a zona pelúcida e oolema.

Um espermatozóide é isolado, lavado e imobilizado, imobilização esta feita com a pipeta de injeção por pressão na região média da cauda contra o fundo da placa, até que esta angule, para a rotura da membrana plasmática. Depois é aspirado para a pipeta muito fina. O ovócito é fixado, o espermatozóide desce lentamente até à ponta da pipeta e esta avança e penetra no oolema.

O Diagnóstico genético pré-implantário (DGPI) consiste na biópsia de 1 ou 2 blastómeros, seguida do isolamento e análise do material genético desses blastómeros, por técnicas de genética molecular.

Apenas os embriões sem doença são depois transferidos para a mulher ao 5º dia pós ICSI. Para se fazer DGPI é obrigatório utilizar a técnica de ICSI para se poder ter a certeza de que existe fecundação, sendo o ideal dispor de suficiente número de ovócitos por ciclo, de modo a haver um número suficiente de embriões para biopsar e depois embriões normais para transferir.

Pode-se utilizar-se o DGPI em várias situações como doenças genéticas hereditárias (ex.: paramiloidose, hemofilia), abortamentos de repetição (ex.: aneuploidias cromossómicas, trissomias 13, 18 e 21) e vários tratamentos anteriores com transferência de embriões de muito boa qualidade mas com insucesso nos resultados (na maioria destes, após DGPI, verificam-se aneuploidias, tais como trissomias).

A PMA tornou-se tão importante, que a sua procura reflecte uma significativa evolução, a aceitação de que é “natural” o recurso a “outras” formas de assegurar a procriação desde que permitam ultrapassar o importante problema da infertilidade. Hoje, no século XXI, a sociedade em geral e o casal em particular, sabem que Podem e Devem procurar ajuda para resolução dos seus problemas.

ÉTICA EM REPRODUÇÃO MÉDICA ASSISTIDA

Helena Figueiredo

Unidade de Medicina de Reprodução do Centro Hospitalar de V. N. Gaia / Espinho

Vários são os ramos do conhecimento que convergem na tentativa de compreender aquilo que ao longo da História da Humanidade foi tido como uma verdadeira inquietação. Perceber o ser humano no mistério da sua própria génese e existência.

Em 1865 Mendel propôs as leis da hereditariedade e Stutton em 1903, estabeleceu que os factores de Mendel envolvidos na transmissão das características hereditárias se localizam nos cromossomas. Alguns anos mais tarde em 1909, Morgan adoptou a palavra gene para definir a unidade básica da hereditariedade.

Muito rapidamente se foi desenvolvendo a ciência genética, mas depois da Segunda Guerra Mundial surge a genética molecular, com Watson e Crick descrevendo em 1953 a estrutura em dupla hélice do ADN.

Paralelamente a todas estas investigações, os médicos interrogavam-se sobre as causas orgânicas da infertilidade e acerca dos meios para as resolver.

Em 1978 em Inglaterra, e após largos anos de experimentação em animais, nasceu Louise Brown o primeiro ser humano nascido após uma intervenção médica de Edwards e Steptoe que facilitou ou promoveu a criação de seres humanos em laboratório.

Mas o grande ponto de viragem na Procriação Medicamente Assistida (PMA) surgiu em 1992 quando, acidentalmente, Palermo e colaboradores obtiveram a primeira gravidez e nascimento com a injeção intracitoplasmática de espermatozóide no ovócito, que se tornou desde então indicação para casais com infertilidade masculina ou casos de ausência de fecundação em ciclos anteriores. Até agora numerosas crianças têm nascido com estas técnicas.

As equipas de PMA estão mais empenhadas em resultados concretos como o contribuir para a gestação e nascimento de novos seres humanos até com alguma espectacularidade como a ICSI, enquanto que os homens da ética se inquietam com o repensar do ser humano e se questionam sobre os limites da ciência.

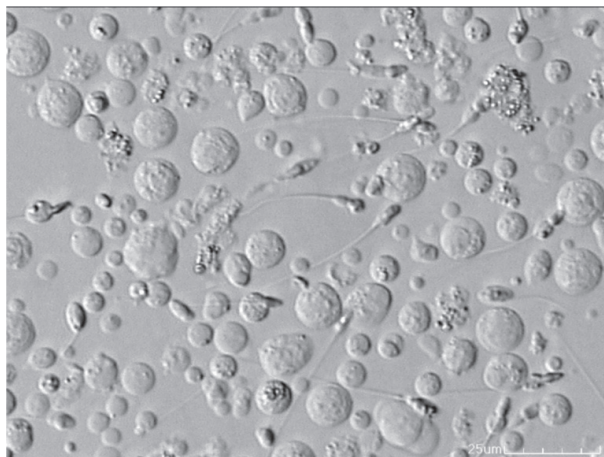
Hoje, no século XXI, a sociedade, em geral, e o casal, em particular, sabem que podem e devem procurar ajuda para a resolução da infertilidade, em liberdade, autonomia e, por inerência, em responsabilidade.

Segundo JEAN LADIÈRE “o que é significado por este conceito (de liberdade) é um modo de operatividade caracterizado pela autonomia: um agente livre é um agente capaz de dar a si próprio a lei da sua própria acção e de agir unicamente em função desta lei. É preciso evidentemente acrescentar que a autonomia não significa livre arbítrio”. BEAUCHAMP e CHILDRESS admitem que “a autonomia tem diferentes significados, tão diversos como a

auto-determinação, o direito de liberdade, a privacidade, a escolha individual, a livre vontade, o comportamento gerado pelo próprio indivíduo para ser propriamente uma pessoa” e HANS JONAS, diz “Não comprometas as condições de uma continuação indefinida da humanidade sobre a terra”. Prossegue referindo que “É óbvio que a violação deste tipo de imperativo não implica qualquer contradição racional. Eu posso desejar o bem presente com o sacrifício do bem futuro”.

A aplicação das técnicas está a ser excessiva e indiscriminada. Mas porquê termos preocupação com os avanços da PMA?

Um dos problemas da sociedade moderna é a tecnicidade extrema e cega, aparentemente ligada à indiferença social, e que está “dominada pela racionalidade instrumental e pela ideia de que tudo o que se pode fazer se deve fazer atingindo não somente o mundo material, mas também o mundo da vida, o mundo social e as estruturas mentais do indivíduo, submetendo-o à confusão, ao desenraizamento e à perda do sentido”.



Existem diferentes dilemas éticos em momentos diferentes.

Os problemas podem surgir antes da execução da técnica, antes do início da vida humana, sendo a questão a colocar em primeiro lugar o aconselhamento genético, importante para o casal obter um total esclarecimento de todas as circunstâncias que rodeiam a execução da técnica e conhecimento do risco genético em que poderá incorrer.

Em segundo lugar a obtenção do consentimento informado livre e esclarecido. Os principais elementos que identificam este consentimento informado são a capacidade do casal perceber o que lhe é transmitido, adquirir conhecimento necessário e adequado para uma escolha baseada nessa informação, bem como a vontade com que essa escolha é feita. Tudo isso fornecido na consulta, o acto fundamental da Medicina.

Quando da execução da técnica, poderemos colocar o exemplo da ICSI, pelo facto de ter sido, desde o início, considerada como um procedimento de risco e com transição para a prática clínica de rotina antes mesmo de experimentação animal. A avaliação ética e os pareceres jurídicos tornam-se difíceis e muito delicados quando se trata da experimentação no ser humano e mais no ser humano não nascido ou mesmo não implantado, isto é, no embrião.

Podemos ainda colocar o problema da não instrumentalização do ser humano. Princípio que obriga a que cada ser humano seja sempre considerado como um fim em si mesmo e nunca como um meio para alguém atingir determinado objectivo. A noção de direito ao filho fez subir em flecha o seu desejo mas, o embrião humano, sendo uma nova vida humana, não é propriedade de ninguém incluindo os pais. Não é uma coisa e, consequentemente, existe o princípio de que ele está fora de comércio. Compete aos pais e à sociedade antes de mais garantir a sua protecção.

Para portadores de cromossomopatias, o risco de descendência anormal é real e superior ao da população geral, como preconizam alguns autores, daí a possibilidade futura da realização do diagnóstico pré-implantatório que, quando é usado por razões médicas tem como objectivo a identificação de anomalias genéticas e anomalias ligadas ao sexo, mas vai indirectamente providenciar informação sobre o sexo dos embriões o que poderá conduzir a que seja usado por razões não médicas violando o princípio da igualdade jurídica entre os sexos e não deixando argumentos morais para que se impeçam escolhas de outras características físicas ou mentais que possam vir a ser determinadas.

Depois da técnica uma das complicações principais é a gravidez múltipla, que leva a uma alta taxa de prematuridade e baixo peso, com necessidade de internamento prolongado em unidades de cuidados intensivos neonatais. Também as gestações múltiplas levantam a questão da redução selectiva de embriões ou fetos com o problema do estatuto do embrião humano e a problemática do aborto voluntário, com a inerente dificuldade do casal tomar uma decisão, uma vez que esta diz respeito à vida e morte de embriões ou fetos vistos como crianças tão pretendidas.

